



## Panduan Praktek ISUOG : performa pencitraan resonansi magnetik janin (fetal magnetic resonance imaging)

### Komite Standar Klinik

Perhimpunan Internasional Ultrasonografi Obstetri Ginekologi / The International Society of Ultrasound in Obstetrics and Gynecology (ISUOG) adalah suatu organisasi ilmiah yang menganjurkan praktek klinik yang baik serta pendidikan dan penelitian berkualitas tinggi berhubungan dengan pencitraan diagnostik pada pelayanan kesehatan perempuan. Komite Standar Klinik (Clinical Standards Committee / CSC) ISUOG telah mengembangkan berbagai Panduan Praktek dan Pernyataan Konsensus sebagai rekomendasi edukasi yang mendukung praktisi pelayanan kesehatan dengan suatu pendekatan berdasarkan konsensus, dari para ahli, terhadap pencitraan diagnostik. Semua bertujuan menunjukkan berbagai hal yang dipertimbangkan oleh ISUOG sebagai praktek yang terbaik pada saat diterbitkan. Meskipun ISUOG telah berusaha untuk memastikan bahwa Panduan adalah akurat pada saat diterbitkan, Perhimpunan maupun jajaran karyawan dan anggota tidak menerima liabilitas sebagai konsekuensi dari data inakurat atau keliru, opini atau pernyataan yang dikeluarkan oleh CSC. Dokumen CSC ISUOG tidak bertujuan menetapkan standar hukum terhadap pelayanan karena interpretasi bukti yang mendasari Panduan mungkin dipengaruhi oleh situasi individual, protokol setempat dan sumber daya. Panduan yang disetujui (Approved Guidelines) dapat didistribusi bebas dengan persetujuan ISUOG (info@isuog.org).

Panduan ini adalah berdasarkan konsensus yang dicapai oleh para peserta yang mengikuti survey dari praktek terkini, yang dilakukan oleh ISUOG pada tahun 2014 (Appendix S1).

### PENDAHULUAN

Pencitraan resonansi magnetik janin / fetal magnetic resonance imaging (MRI) adalah suatu pencitraan diagnostik yang penting bersama dengan ultrasonografi<sup>1</sup>, terutama untuk menilai perkembangan otak janin<sup>2</sup>. Suatu survey yang diadakan oleh ISUOG pada tahun 2014 (Appendix S1), di mana 60 center perinatal internasional ikut berpartisipasi, menunjukkan bahwa fetal MRI telah dilakukan pada satu atau lebih center pada minimal 27 negara di seluruh dunia. Namun, kualitas pencitraan, sequence yang digunakan dan pengalaman operator tampak bervariasi sangat luas di antara center-center tersebut<sup>3</sup>.

Akibat dari perbedaan tersebut harus direduksi dengan menyusun suatu panduan / guideline untuk mendefinisikan lebih baik peranan fetal MRI dalam relasi terhadap ultrasonografi

diagnostik prenatal. Tujuan dokumen ini adalah untuk memberikan informasi tentang fetal MRI yang terbaik baik para praktisi yang melakukan pemeriksaan, juga bagi para klinisi yang melakukan interpretasi hasil.

### Apakah tujuan fetal MRI ?

Tujuan fetal MRI adalah melengkapi suatu expertise pemeriksaan ultrasonografi<sup>4,5</sup>, baik dengan konfirmasi penemuan ultrasound atau melalui akuisisi informasi tambahan<sup>6</sup>. MRI saat ini tidak digunakan sebagai alat skrining primer pada perawatan prenatal, meskipun pemeriksaan terstandarisasi dan lengkap terhadap anatomi janin adalah mungkin dilakukan. Gambar 1 menunjukkan opini para peserta survey tentang indikasi di mana MRI dapat memberikan informasi yang berguna.

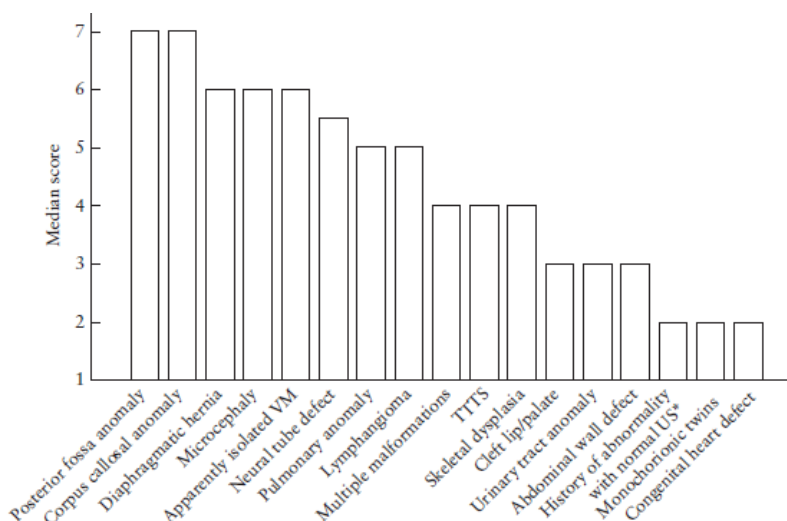
### Apakah fetal MRI suatu prosedur yang aman ?

MRI tidak berhubungan dengan efek-efek buruk / adverse effects pada janin yang diketahui pada semua masa kehamilan, jika dilakukan tanpa administrasi media kontras<sup>7</sup>. Tidak ada efek buruk yang dilaporkan dengan MRI yang dilakukan pada 1.5 Tesla (1.5 T)<sup>8</sup>. Namun, belum ada studi pada manusia terhadap efek buruk yang mungkin terjadi pada kekuatan medan / field strength yang lebih tinggi, misalnya 3.0 T<sup>9,10</sup>, meskipun data terakhir menunjukkan kemungkinan tetap aman pada model babi / porcine<sup>11</sup>.

### Pada keadaan apa fetal MRI harus dilakukan ?

Terdapat konsensus umum bahwa fetal MRI menjadi indikasi lanjutan sesudah suatu expertise ultrasonografi di mana informasi diagnostik tentang suatu abnormalitas adalah tidak lengkap. Pada keadaan ini, MRI mungkin memberikan informasi penting yang dapat menjadi konfirmasi atau komplemen terhadap penemuan ultrasound, dan menyebabkan perubahan atau modifikasi terhadap manajemen pasien.

Saat ini, berbagai faktor yang mempengaruhi keputusan untuk melakukan fetal MRI termasuk, namun tidak terbatas kepada : pengalaman / peralatan fasilitas ultrasound dan MRI, aksesibilitas kepada MRI, kondisi maternal, usia kehamilan, pertimbangan keamanan, pertimbangan legal berhubungan dengan terminasi kehamilan / termination of pregnancy (TOP), dan harapan orangtua setelah konseling yang sesuai<sup>3,10,12,13</sup>.



**Gambar 1** Hasil survey ISUOG tentang indikasi fetal magnetic resonance imaging (MRI), menurut skala dari 0 (sama sekali bukan indikasi untuk fetal MRI) sampai 7 (indikasi definitif untuk fetal MRI). \*Riwayat abnormalitas pada kehamilan sebelumnya atau pada anggota keluarga, dengan ultrasonografi (US) normal pada kehamilan ini. TTTS, twin-twin transfusion syndrome; VM, ventrikulomegali.

**Tabel 1** Tim multidisiplin : partisipan yang dianjurkan dan peranan mereka dalam pemeriksaan fetal magnetic resonance imaging (MRI)

Partisipan	Peranan
Ahli obstetri, ahli radiologi	Melakukan pemeriksaan sonografi/neurosonografi; memberikan informasi kepada orangtua tentang penemuan dan kemungkinan diagnosis; memberikan konseling; menentukan indikasi perlunya fetal MRI
Ahli radiologi, ahli obstetri	Hadir pada saat pemeriksaan MRI untuk akuisisi bidang-bidang / planes yang sesuai, dan perubahan protokol bila diperlukan; interpretasi dan pelaporan hasil penemuan; memberikan konseling
Tim multidisiplin jika tersedia / diperlukan : ahli obstetri, radiologi atau neuroradiologi pediatri, neurologi pediatri, ahli genetika, subspecialistik pediatri lainnya, pekerja sosial, ahli psikologi	Memberikan konseling dan rekomendasi sesuai hasil neurosonografi, MRI, pemeriksaan genetik, laboratorium, dan/atau riwayat keluarga

Survey ISUOG menilai perlunya MRI untuk indikasi yang dipilih dan menggunakan suatu skala tingkatan / rating scale 7-point untuk nilai respons dari 0 (tidak ada indikasi) sampai 7 (definitif indikasi) (Gambar 1). Variasi respons tampak menjadi refleksi divergensi dari bidang spesialisasi yang beragam dan spektrum patologi yang ditemukan pada setiap center. Opini juga mungkin menjadi refleksi tingkat pengalaman yang berbeda dalam hal melakukan ultrasound dan MRI janin.

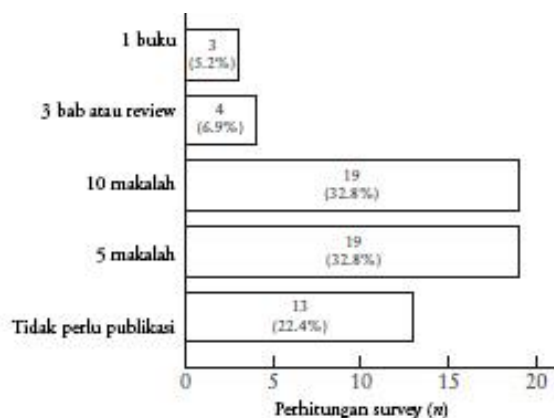
Secara umum, melakukan suatu pemeriksaan ultrasound yang hanya mengikuti rekomendasi minimum untuk trimester kedua / pemeriksaan otak dasar, seperti dianjurkan ISUOG<sup>5</sup>, adalah belum cukup sebelum menganjurkan MRI. Beberapa penampilan tambahan, seperti gambaran orthogonal, probe dengan frekuensi yang lebih tinggi dan / atau pemeriksaan transvaginal diperlukan untuk memberikan detail abnormalitas yang spesifik<sup>4,15</sup>.

Praktek terminasi kehamilan / TOP dan implikasi medikolegal yang terkait mungkin mempengaruhi penggunaan fetal MRI pada institusi setempat. Di negara-negara di mana keputusan untuk TOP harus dilakukan sebelum 24 minggu, pemeriksaan MRI sebelum waktu tersebut mungkin membantu pasangan individual untuk menentukan masa depan kehamilan mereka; namun, secara umum, MRI lebih baik ditunda pada trimester kedua atau ketiga<sup>13</sup>. Meskipun data yang tersedia masih inkonklusif, MRI untuk menenangkan orangtua / parental reassurance mengenai tidak adanya patologi yang berhubungan, pada janin-janin dengan kondisi tertentu yang isolated, mungkin dapat dianjurkan misalnya

pada keadaan ventrikulomegali isolated<sup>16</sup>, agenesis corpus callosum<sup>17</sup>, absent septum pellucidum dan anomali cerebellum atau vermis<sup>18</sup>. Sebagai tambahan, fetal MRI dapat bermanfaat pada kehamilan kembar monochorion setelah terjadinya keguguran iatrogenik atau natural pada janin cotwin, untuk memeriksa adanya perubahan patologik pada janin kembar yang bertahan hidup / surviving twin<sup>19,20</sup>.

#### Pada usia kehamilan berapa seharusnya fetal MRI dilakukan ?

Fetal MRI yang dilakukan sebelum kehamilan 18 minggu tidak memberikan informasi tambahan lebih daripada pemeriksaan ultrasound. Pada beberapa kasus, informasi tambahan dapat diperoleh sebelum 22 minggu<sup>13</sup>, namun MRI akan semakin dapat bermanfaat pada usia yang lebih lanjut. Contoh spesifik patologi yang dapat dievaluasi pada trimester ketiga mencakup, namun tidak terbatas pada, perkembangan korteks / cortical dan berbagai massa di daerah leher yang mungkin menyebabkan gangguan jalan napas<sup>21</sup>. Beberapa organ dapat divisualisasi detail pada antara 26 sampai 32 minggu kehamilan, saat berbagai patologi berhubungan dengan perkembangan abnormal telah terjadi dengan lengkap, namun setiap kehamilan dan setiap janin tentu akan berbeda. Mungkin akan semakin sulit bagi wanita hamil untuk berdiam diri dengan nyaman di dalam alat scanner pada kehamilan yang lebih besar, dan pertimbangan untuk posisi miring ke kiri / left-lateral offset dapat dianjurkan.



**Gambar 2** Hasil survey ISUOG tentang berapa banyak publikasi yang harus dimiliki dalam bidang fetal MRI untuk kualifikasi suatu center pendidikan.

### Siapa yang harus melakukan fetal MRI ?

Dengan indikasi, pemeriksaan dan interpretasi yang tepat, MRI tidak hanya memberikan kontribusi diagnosis, namun mungkin menjadi suatu komponen penting untuk pilihan terapi, perencanaan persalinan dan konseling. Praktisi yang melakukan interpretasi fetal MRI harus familiar dengan fetal diagnosis, karena berbeda dengan diagnosis pada populasi pasien lainnya. Pilihan protokol dan teknik yang sesuai memerlukan training yang ekstensif; karenanya pemeriksaan fetal MRI harus dibatasi pada individual dengan training dan expertise yang spesifik. Hal serupa juga berlaku untuk interpretasi pemeriksaan. Pada beberapa center hal ini memerlukan pendekatan kolaborasi multispesialistik, mencakup para ahli di bidang diagnosis prenatal, perinatologi, neonatologi, neurologi pediatri dan neuroradiologi, genetik dan berbagai spesialisasi yang berhubungan (Tabel 1), untuk integrasi riwayat klinik dan keluarga dan penemuan-penemuan ultrasound dengan MRI, untuk optimasi perawatan pasien. Konsultasi dengan ahli genetik dan subspecialisasi pediatri lainnya mungkin juga diperlukan untuk memberikan opsi konseling dan manajemen yang terbaik bagi pasien.

### Di mana praktisi harus menjalani pelatihan fetal MRI ?

Meskipun pada saat ini kita belum mengetahui adanya suatu spesialisasi fetal MRI yang dikenal, individual yang melakukan fetal MRI harus sudah menjalani training spesialisasi dalam

**Tabel 2** Langkah-langkah pemeriksaan fetal magnetic resonance imaging (MRI)

Indikasi	Tergantung kualitas pemeriksaan ultrasound sebelumnya, pertanyaan / masalah klinik dan usia kehamilan
Konseling pada wanita hamil	Penjelasan tentang indikasi, pemeriksaan, hasil / outcome yang diharapkan, dan konsekuensi dari prosedur, informasi tentang kemungkinan bila diperlukan seorang pendamping, diskusi tentang kontraindikasi dan claustrophobia dan pemberian obat sedatif jika diperlukan
Persyaratan untuk unit MRI	Rujukan tertulis dengan indikasi yang jelas dan pertanyaan klinik, laporan dan gambar-gambar ultrasound (bila memungkinkan), usia kehamilan dengan konfirmasi / ditentukan oleh ultrasound trimester pertama
Pada unit MRI	Klarifikasi kemungkinan kontraindikasi, pengaturan posisi pasien yang nyaman (dapat posisi terlentang / supine atau menghadap ke samping / lateral decubitus), pengaturan posisi coil yang adekuat, pelaksanaan pemeriksaan mengikuti protokol yang sesuai
Sesudah pemeriksaan	Penjelasan kepada pasien tentang kapan laporan akan siap; dalam kasus adanya konsekuensi segera / immediate consequences dari hasil pemeriksaan MRI, informasi hasil pemeriksaan harus segera diberikan kepada dokter yang merujuk
Penyimpanan gambar, laporan	Penyimpanan elektronik gambar-gambar, analisis gambar-gambar, laporan terstruktur (Tabel 3)

kolaborasi dengan suatu center pendidikan, yang memungkinkan mereka melakukan pemeriksaan fetal MRI dengan standar tertinggi / state-of-the-art sesudah sejumlah kasus yang mencukupi (GOOD PRACTICE POINT; misalnya, praktek terbaik sesuai rekomendasi dari pengalaman klinik kelompok penyusun panduan / guideline development group).

Suatu center pendidikan didefinisikan sebagai suatu institusi yang dapat mengajar mahasiswa, dokter dan ahli radiografi / teknologi, untuk kemampuan pemeriksaan fetal MRI. Untuk kualifikasi suatu center pendidikan beberapa persyaratan harus dipenuhi, meliputi :

1. multidisiplin spesialisasi yang bekerja di bidang ini, termasuk, namun tidak terbatas pada, ahli fetomaternal, radiologi, dan obstetri;
2. pengalaman institusi, dengan minimal 500 fetal MRI dan minimal dua pemeriksaan dilakukan setiap minggu;
3. publikasi makalah ilmiah atau material referensi di bidang ini (Gambar 2).

### REKOMENDASI

Pemeriksaan fetal MRI menurut kriteria standardisasi (Tabel 2) akan meningkatkan manajemen kehamilan dengan komplikasi malformasi janin atau kondisi yang didapat / acquired (GOOD PRACTICE POINT).

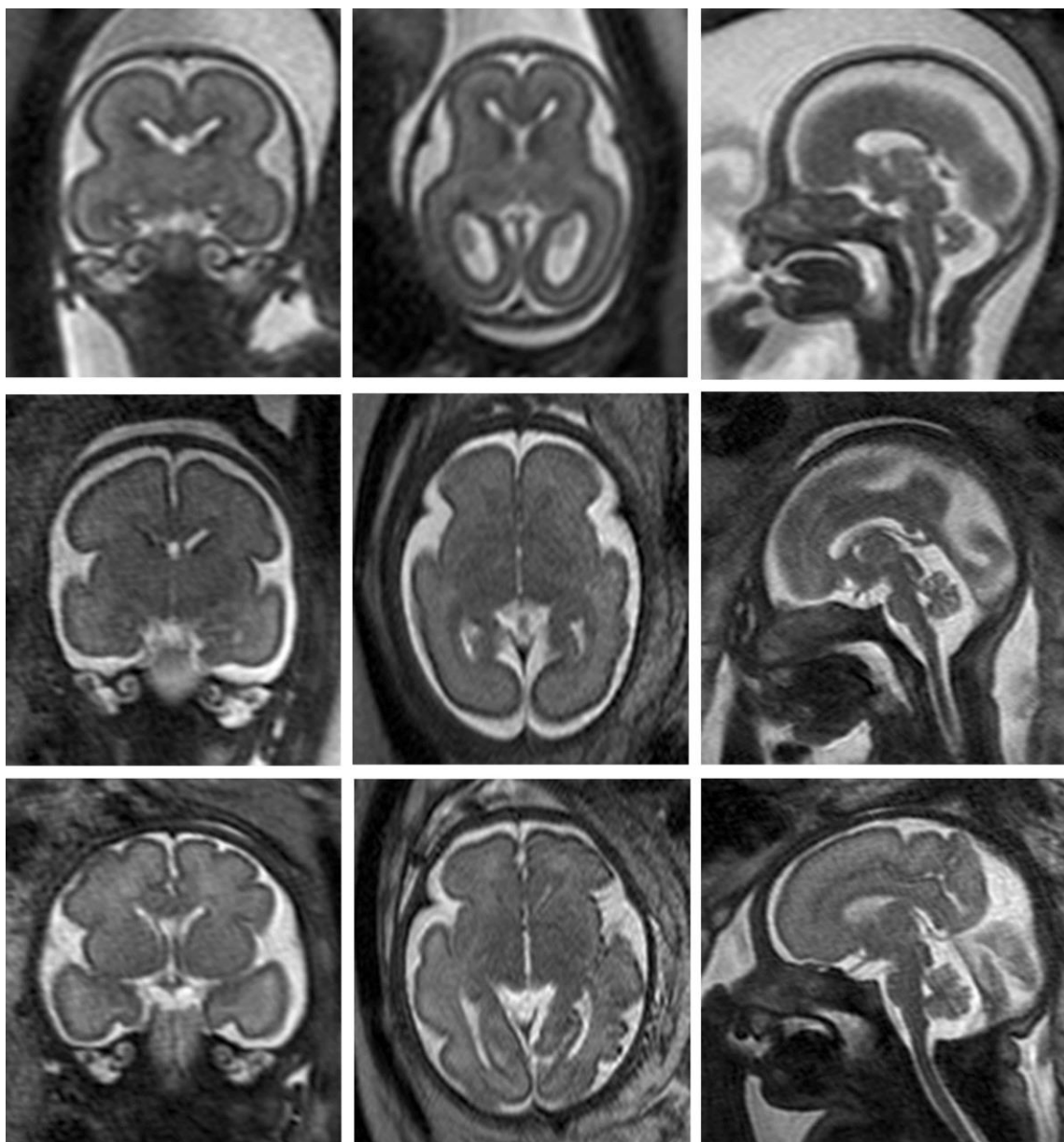
### Bagaimana fetal MRI harus dilakukan ?

#### *Kekuatan medan / field strength*

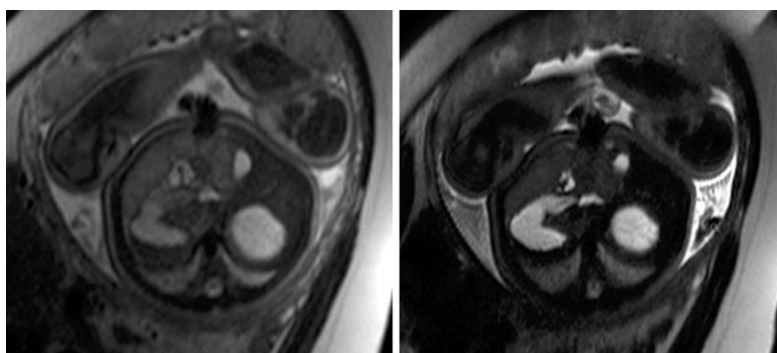
Saat ini, 1.5 T adalah kekuatan medan / field strength yang paling umum digunakan, memberikan resolusi yang dapat diterima cukup baik bahkan pada kehamilan awal usia 18 minggu<sup>22</sup>. 3 T memiliki potensial menghasilkan gambar dengan resolusi yang lebih tinggi dan ratio signal-to-noise yang lebih baik dibandingkan 1.5 T, dengan tetap menjaga deposisi energi yang sebanding atau lebih rendah<sup>22</sup>. Namun, field strength yang lebih tinggi saat ini tidak direkomendasikan untuk pencitraan janin *in-vivo*<sup>10</sup>.

#### *Prosedur pemeriksaan*

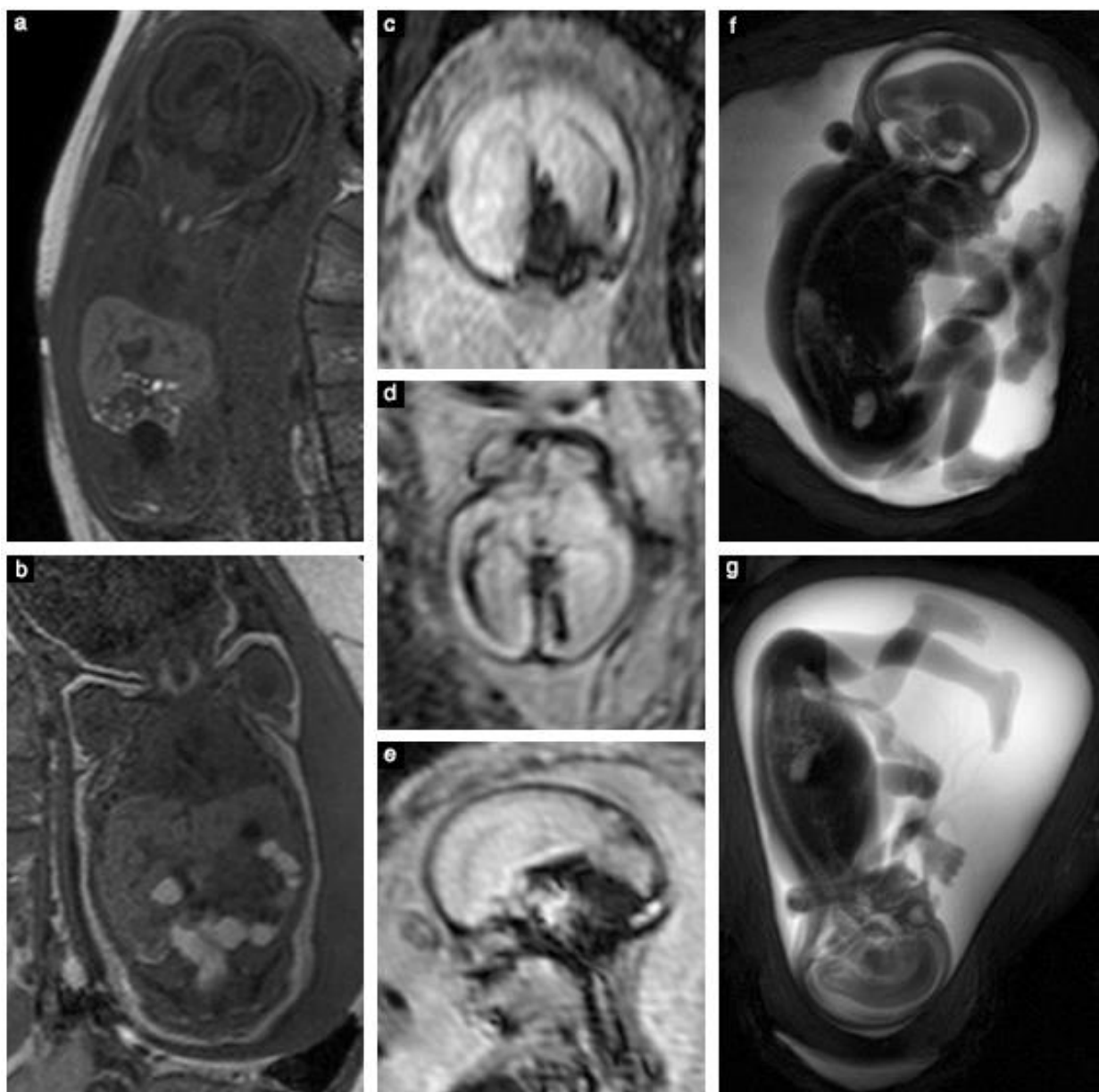
1. Eksklusi kontraindikasi terhadap MRI<sup>22</sup>.
2. Persetujuan / informed consent dari wanita hamil.



**Gambar 3** Gambaran coronal, axial dan sagital (kiri ke kanan) dengan sequence T2-weighted fast (turbo) spin-echo (dengan waktu echo panjang) pada otak janin normal, pada kehamilan 21+0 (a), 28+1 (b) dan 31+1 (c) minggu.

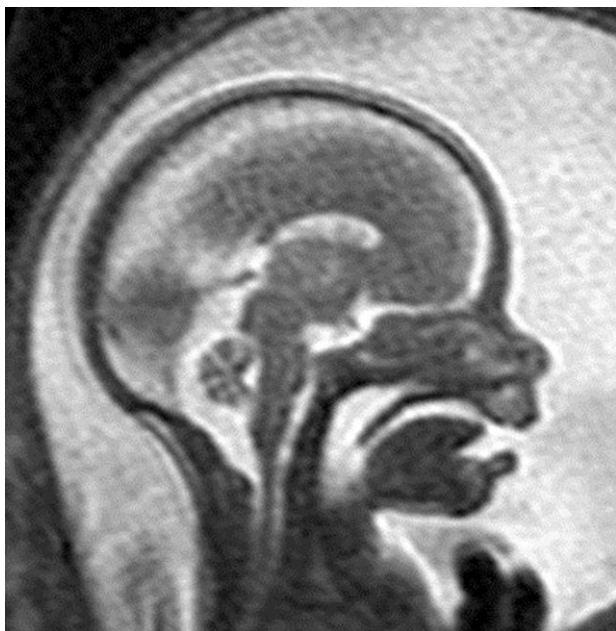


**Gambar 4** Sequence T2-weighted fast (turbo) spin echo pada janin normal 39+4 minggu menunjukkan bagaimana waktu echo / echo time (TE) yang lebih pendek memberikan detail yang lebih jelas pada badan janin : (a) TE = 80 ms; (b) TE = 140 ms



**Gambar 5** T2-weighted contrast adalah standar untuk fetal magnetic resonance imaging (MRI). Sequence-sequence lainnya termasuk : T1-weighted MRI (a,b), digunakan di sini pada janin normal pada usia gestasi 27+1 (a) dan 38+3 (b) minggu, menunjukkan hyperintensitas pada kelenjar thyroid dan lengkung-lengkung usus / bowel loops yang terisi meconium; sequence single-shot high-resolution gradient echo echoplanar, tampak pada gambaran bidang-bidang coronal (c), axial (d) dan sagital (e) pada janin 22+6 minggu dengan perdarahan intracranial, menunjukkan produk breakdown darah yang hypointense; dan sequence resonansi magnetik cholangiopancreatography (ketebalan 40 mm), digunakan pada janin 24+4 minggu dengan suatu malformasi jantung (tidak tampak) (f) dan janin 20+1 minggu dengan genu recurvatum (g), yang memungkinkan deteksi proporsi dan posisi tangan dan kaki.

3. Tuliskan usia gestasi, ideal sesuai pemeriksaan ultrasound trimester pertama<sup>23</sup>, dan pemeriksaan klinik serta penemuan ultrasound yang penting sebelumnya.
4. Pertimbangkan menggunakan obat sedasi untuk mengurangi gerakan janin dan/atau artefak, dan pada pasien-pasien dengan anxietas atau claustrophobia.
5. Posisikan pasien pada meja pemeriksaan dengan nyaman.
6. Pada beberapa kasus, dan mengikuti regulasi keamanan / safety pada institusi tertentu, pertimbangkan akomodasi seorang lain untuk mendampingi / accompanying person di dalam ruang pemeriksaan.
7. Atur sequence pada localizer.
8. Atur penempatan kumparan / coil dengan tepat, dengan organ yang terutama ingin diperiksa / organ of interest pada pusat kumparan; persiapkan untuk sequence-sequence selanjutnya.
9. Periksa organ of interest.
10. Bila ada indikasi, lanjutkan pemeriksaan lengkap seluruh janin dan struktur-struktur extrafetal (termasuk tali pusat, plasenta dan cervix maternal).
11. Informasikan kepada dokter perujuk segera jika ada suatu kondisi yang ditemukan jelas dan memerlukan intervensi segera, misalnya dugaan abrupcio plasenta atau cedera otak janin akibat hypoxia ischemia.



**Gambar 6** Gambaran sagital resonansi magnetik T2-weighted janin normal 21+5 minggu, menunjukkan profil dengan palate yang utuh / intact.

#### Pilihan sequence

1. T2-weighted contrast adalah pilihan utama untuk fetal MRI dan biasanya dicapai dengan menggunakan sequence T2-weighted fast (turbo) spin-echo (SE) atau steady-state free-precession (SSFP). Sequence fast (turbo) SE dengan waktu echo yang panjang / long echo time (TE) harus digunakan pada pemeriksaan otak janin (Gambar 3). Waktu TE yang lebih pendek memberikan kontras yang lebih pada badan janin (Gambar 4). Sequence SSFP memberikan informasi T2 pada janin-janin yang bergerak dan memungkinkan, misalnya, diferensiasi pembuluh-pembuluh darah dari jaringan padat<sup>26</sup>.
2. T1-weighted contrast diperoleh dengan menggunakan sequence dua-dimensi gradient echo (GRE) pada 1.5 T. Suatu durasi rata-rata 15 detik memungkinkan pemeriksaan dengan menahan napas ibu / maternal breath-hold, untuk fasilitas

akuisisi gambar-gambar yang bebas dari artefak gerakan / movement artifacts<sup>27</sup>. T1-weighted contrast dapat memberikan identifikasi methemoglobin pada perdarahan subakut, kalsifikasi, kelenjar-kelenjar dan meconium<sup>27</sup> (Gambar 5a,b).

3. Sequence single-shot high-resolution (SSH) GRE echoplanar (EP) digunakan untuk visualisasi struktur-struktur tulang, kalsifikasi dan produk-produk pemecahan / breakdown darah, seperti deoxyhemoglobin, yang menunjukkan suatu perdarahan baru, atau hemosiderin, yang menandakan suatu hemorrhagia yang lebih lama<sup>28</sup> (Gambar 5c-e).
4. Opsi sequence-sequence lainnya mencakup : diffusion-weighted imaging, diffusion tensor imaging, sequence dynamic SSFP dan sequence SSH resonansi magnetik untuk cholangiopancreatography, yang memberikan gambar-gambar seperti tiga-dimensi (Gambar 5f,g).

Pada semua kasus, lapangan pandang / field-of-view harus disesuaikan menurut regio yang diperiksa. Ketebalan irisan 3-5 mm dengan celah antara / intersection gap 10-15% adalah cukup sesuai pada sebagian besar kasus. Pemeriksaan harus mencakup minimal informasi T2 pada tiga bidang orthogonal otak dan badan janin, dan sequence T1- dan GRE-EP pada satu atau dua bidang, dianjurkan frontal dan sagital.

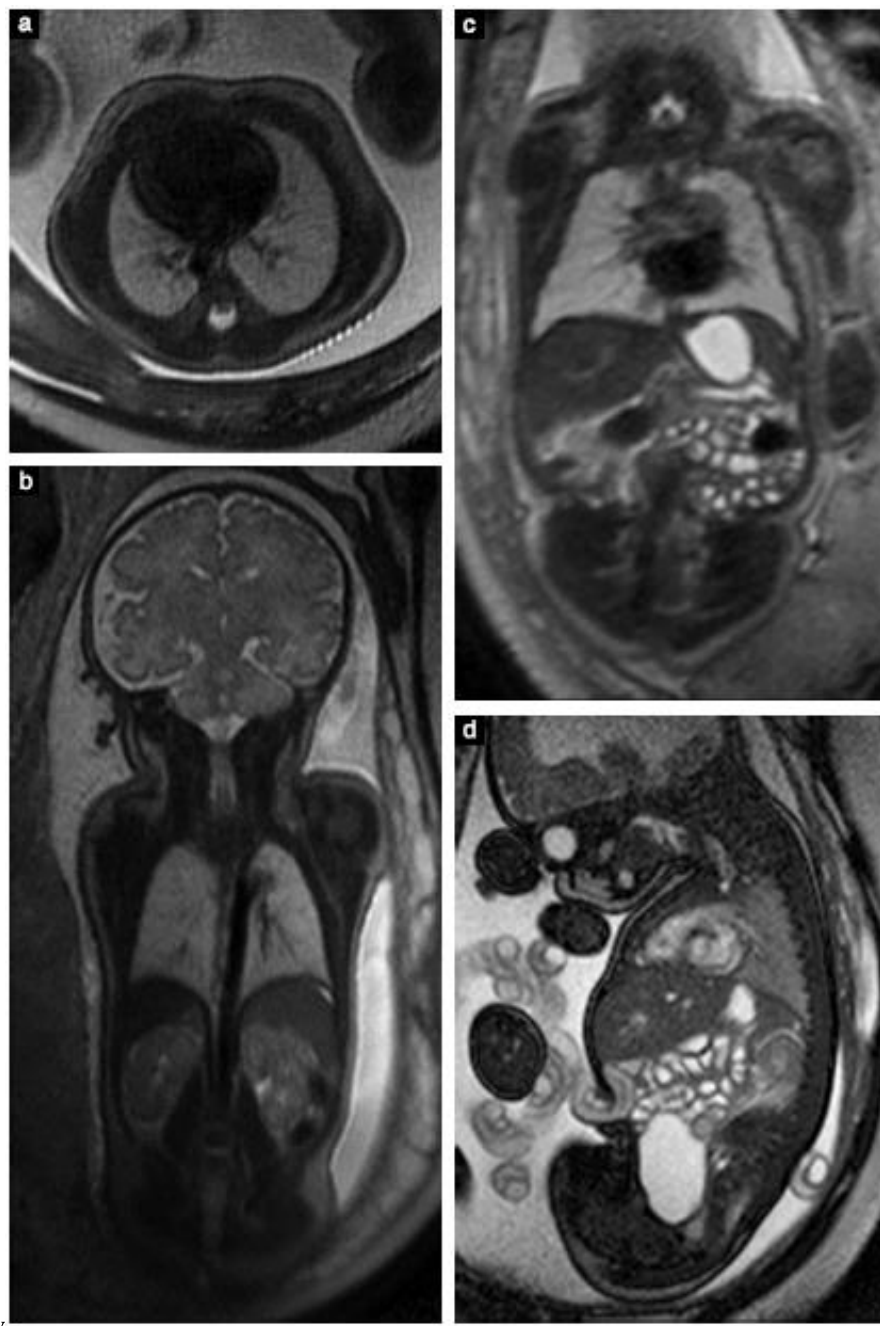
Protokol 'minimum' ini harus dapat dieksekusi dalam waktu kurang dari 30 menit, termasuk jika ada gerakan janin dan sequence yang diulang. Hanya pemeriksaan-pemeriksaan yang dilakukan mengikuti protokol ini yang dianggap sebagai standard tertinggi / 'state of the art' (GOOD PRACTICE POINT).

#### Bidang-bidang standard untuk pemeriksaan otak janin

1. Penampang sagital pada kepala, termasuk bidang mid-sagital mencakup corpus callosum, aqueduct dan hypofisis.
2. Penampang coronal paralel terhadap batang otak dengan visualisasi simetrik struktur-struktur telinga dalam.
3. Penampang axial, tegak lurus terhadap penampang sagital, paralel dengan jalur corpus callosum (atau basis cranii pada kondisi absen corpus callosum), dengan simetri lateral disesuaikan menurut penampang-penampang coronal.

**Tabel 3** Laporan terstruktur untuk pemeriksaan detail fetal MRI

Metode	Kondisi pemeriksaan (mis. degradasi karena gerakan janin, obesitas maternal, pemeriksaan yang diakhiri sebelum waktunya / premature termination), kekuatan medan / field strength, coil, sequence, bidang-bidang / planes
Kepala	Profil, langit-langit / palatum keras dan lunak (Gambar 6), tengkorak, ukuran-ukuran ocular
Otak	Sulcus dan gyrus sesuai usia kehamilan, laminasi parenkim otak (sesudah 30 minggu : myelinasi dan premyelinasi), sistem-sistem ventrikel, cerebellum, struktur-struktur midline dan ukuran lebar dari ruang-ruang cairan cerebrospinal (Gambar 3)
Dada	Konfigurasi thorax, signal jaringan paru, gross regularitas jantung (tidak diperiksa detail) (Gambar 7a,b)
Abdomen	Situs janin, lambung dan kandung empedu (pengisian cairan), signal cairan dan meconium pada usus-usus (Gambar 7c,d), kedua ginjal, kandung kemih (pengisian cairan); jika diperlukan : genitalia externa perempuan / laki-laki (pada laki-laki : penurunan kedua testis) (Gambar 8)
Struktur extrafetal	Tali pusar (jumlah pembuluh darah), jumlah cairan ketuban, posisi dan karakteristik plasenta, panjang cervix (Gambar 9) hanya bila tampak pendek substansial
Rangka / skeleton (jika diperiksa)	Bentuk dan kelengkapan spina, bentuk, panjang dan posisi tulang-tulang, jari-jari tangan dan kaki (tidak selalu memungkinkan untuk diperiksa, terutama pada cairan ketuban yang minimal, mis. sesudah 32-35 minggu)



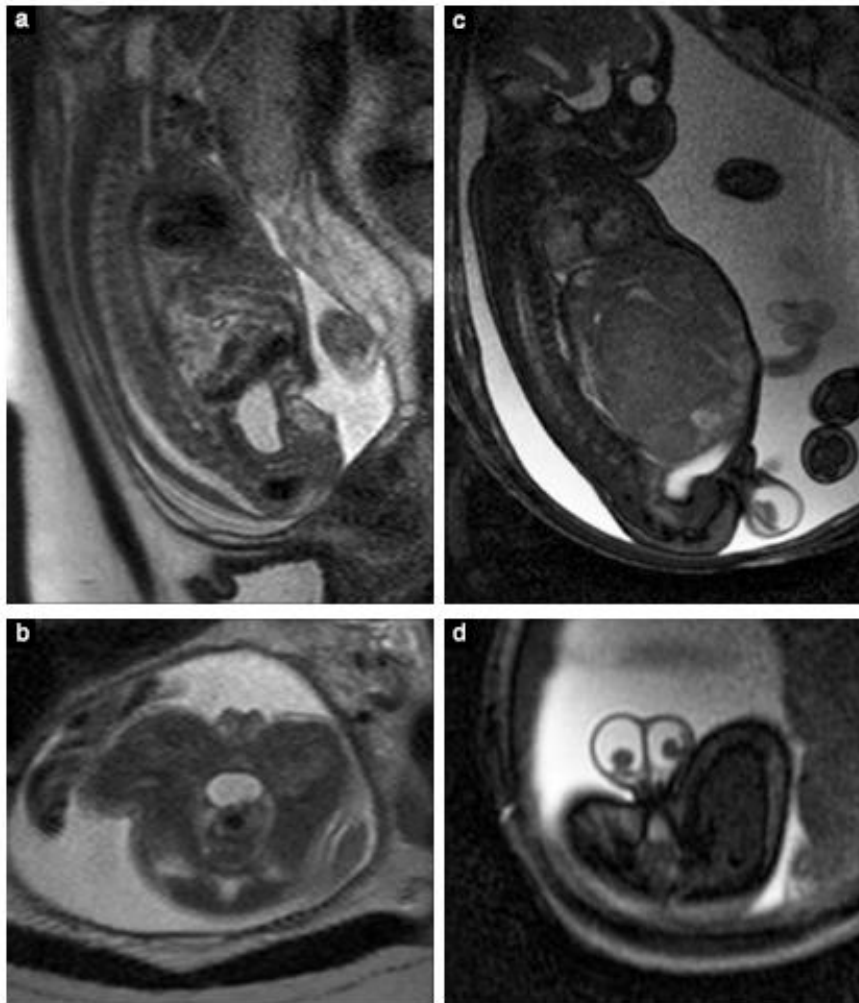
**Gambar 7** Resonansi magnetik (MRI) dari thorax (a,b) dan abdomen (c,d) janin normal. (a) MRI axial T2-weighted pada janin 34+2 minggu, menunjukkan bentuk thorax dan kedua paru yang normal dengan signal regular sesuai usia kehamilan / age-matched; (b) gambaran coronal pada 35+3 minggu, menunjukkan bagian-bagian tambahan dari liver, kedua ginjal dan kelenjar adrenal pada sisi kanan; (c) MRI coronal T2-weighted pada janin 32+2 minggu, menunjukkan perut yang terisi cairan dan lengkung-lengkung usus / bowel loops; (d) gambaran sagital dengan steady-state free-precession pada janin 35+6 minggu, menunjukkan kandung kencing yang terisi cairan. Perhatikan hyperintensitas pada jantung (d), kontras terhadap gambaran T2-weighted (c).

#### *Bidang-bidang standard untuk pemeriksaan badan janin*

Pemeriksaan ini lebih sulit dilakukan, karena janin umumnya berada pada posisi yang tidak memungkinkan untuk penempatan yang ketat bagi bidang-bidang irisan orthogonal.

1. Penampang sagital dapat diperoleh dengan menempatkan irisan tengah / middle slice melalui spina thoracic dan insersi tali pusar.

2. Penampang coronal harus disesuaikan menurut jalur tulang belakang / spina (sejajar terhadap spina thoracic dan dinding frontal tubuh pada tingkat abdomen).
3. Irisan-irisan axial harus tegak lurus / perpendicular terhadap sumbu panjang tulang belakang / long axis spine pada tingkat regio yang ingin diperiksa. Untuk memeriksa volumetri paru, misalnya, penampang axial harus tegak lurus terhadap spina thoracic.



**Gambar 8** Gambar resonansi magnetik T2-weighted sagital (a) dan axial (b) pada janin perempuan normal 31+1 minggu, menunjukkan genitalia externa. Gambaran steady-state free-precession sagital (c) dan axial (d) pada janin laki-laki 35+1 minggu dengan kedua testis descended dan hydrocele, pada kasus ini sebagai konsekuensi dari suatu tumor liver.

Meskipun umumnya pengukuran-pengukuran sudah dilakukan sebelumnya dengan ultrasound, memeriksa struktur-struktur tertentu pada pemeriksaan MRI mungkin bermanfaat pada kasus-kasus tertentu<sup>12</sup>. Saat mengukur struktur yang berisi cairan / fluid-containing structures, penting diingat bahwa pengukuran MRI biasanya sekitar 10% lebih besar daripada pengukuran ultrasound. Pada volumetri paru, pengukuran MRI menurut usia kehamilan / gestational-age related adalah berkorelasi dengan volume tubuh janin / fetal body volume<sup>29</sup> dan dipertimbangkan sebagai prediktif untuk luaran / outcome pada kasus-kasus patologi paru<sup>30</sup>.

#### *Penyimpanan / storage gambar-gambar resonansi magnetik*

Seluruh pemeriksaan harus disimpan menurut aturan praktek setempat, sebaiknya dalam format elektronik. CD pemeriksaan dapat diberikan kepada pasien untuk memungkinkan penilaian second-opinion (GOOD PRACTICE POINT).

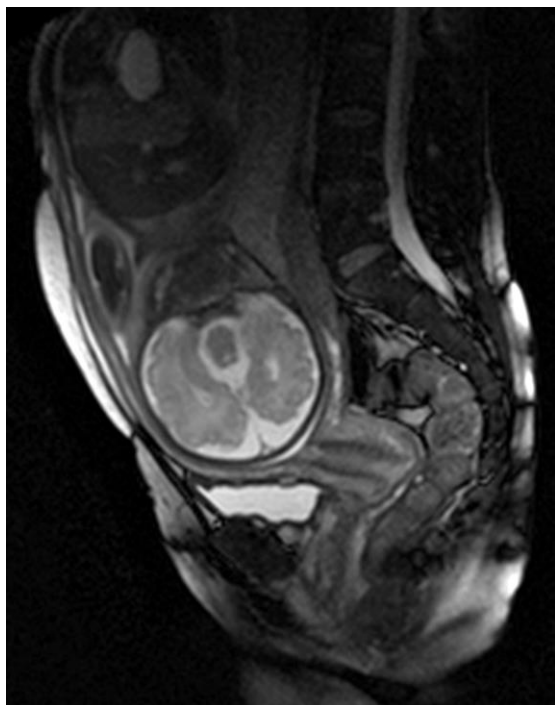
#### *Pelaporan / reporting*

Dua jenis pemeriksaan harus dinyatakan dengan jelas dan diberikan identifikasi pada laporan :

1. Pemeriksaan terarah / targeted examination, memeriksa hanya suatu kategori tertentu anomali janin. Tujuannya adalah memeriksa suatu organ spesifik atau menjawab suatu pertanyaan tertentu, dan tidak melakukan evaluasi terhadap seluruh janin.
2. Pemeriksaan detail / detailed examination, yang mencakup suatu evaluasi standard seluruh anatomi janin, dengan cara yang serupa seperti dideskripsikan dalam panduan / guideline ISUOG<sup>5</sup> untuk ultrasound trimester-kedua (atau panduan / guidelines setempat yang digunakan) (Tabel 3). Pemeriksaan ini mungkin mencakup struktur-struktur yang kurang dapat diperiksa dengan MRI dibandingkan dengan ultrasound, misalnya struktur-struktur jantung, Struktur ektrafetal, misalnya tali pusar, plasenta dan cervix, dan cairan amnion (jumlah dan intensitas signal), harus dideskripsikan sesuai indikasi klinik. Struktur-struktur yang tidak dievaluasi rutin pada pemeriksaan harus disebutkan jelas dalam laporan.

Laporan standard harus mengikuti struktur yang dianjurkan pada Tabel 3 (GOOD PRACTICE POINT).





**Gambar 9** Gambaran resonansi magnetik T2-weighted sagittal melalui abdomen ibu, menunjukkan cervix normal pada kehamilan 33 minggu.

Karena MRI biasanya bukan suatu pemeriksaan lini pertama / first-line examination, namun suatu pemeriksaan pelengkap / complementary mengikuti pemeriksaan ultrasound pada trimester kedua<sup>31</sup>, pengarah / emphasis pemeriksaan dan laporan terutama harus diberikan pada struktur-struktur yang sulit dinilai dengan ultrasound. Suatu pemeriksaan anatomi detail mungkin juga dapat dilakukan jika diperlukan.

#### PENYUSUN PANDUAN / GUIDELINE AUTHORS

**D. Prayer\***, Division of Neuroradiology and Musculoskeletal Radiology, Department of Radiology, Medical University of Vienna, Vienna, Austria

**G. Malinger\***, Division of Ultrasound in Obstetrics & Gynecology, Lis Maternity Hospital, Sourasky Medical Center and Sackler Faculty of Medicine, Tel Aviv University, Tel Aviv, Israel

**P. C. Brugger**, Division of Anatomy, Center for Anatomy and Cell Biology, Medical University of Vienna, Vienna, Austria

**C. Cassady**, Texas Children's Hospital and Fetal Center, Houston, TX, USA

**L. De Catte**, Department of Obstetrics & Gynecology, University Hospitals Leuven, Leuven, Belgium

**B. De Keersmaecker**, Department of Obstetrics & Gynecology, University Hospitals Leuven, Leuven, Belgium

**G. L. Fernandes**, Fetal Medicine Unit, Department of Obstetrics, ABC Medicine University, Santo Andre, Brazil

**P. Glanc**, Departments of Radiology and Obstetrics & Gynecology, University of Toronto and Sunnybrook Research Institute, Obstetrical Ultrasound Center, Department of Medical Imaging, Body Division, Sunnybrook Health Sciences Centre, Toronto, Canada

**L. F. Goncalves**, Fetal Imaging, William Beaumont Hospital, Royal Oak and Oakland University William Beaumont School of Medicine, Rochester, MI, USA

**G. M. Gruber**, Division of Anatomy, Center for Anatomy and Cell Biology, Medical University of Vienna, Vienna, Austria

**S. Laifer-Narin**, Division of Ultrasound and Fetal MRI, Columbia University Medical Center - New York Presbyterian Hospital, New York, NY, USA

**W. Lee**, Department of Obstetrics and Gynecology, Baylor College of Medicine and Texas Children's Pavilion for Women, Houston, TX, USA

**A.-E. Millischer**, Radiodiagnostics Department, Ho'pital Necker-Enfants Malades, Assistance Publique-Ho'pitaux de Paris, Universit'e Paris Descartes, Paris, France

**M. Molho**, Diagnostique Ante Natal, Service de Neuroradiologie, CHU Sud R'eunion, St Pierre, La R'eunion, France

**J. Neelavalli**, Department of Radiology, Wayne State University School of Medicine, Detroit, MI, USA

**L. Platt**, Department of Obstetrics and Gynecology, David Geffen School of Medicine, Los Angeles, CA, USA

**D. Pugash**, Department of Radiology, University of British Columbia and Department of Obstetrics and Gynecology, BC Women's Hospital, Vancouver, Canada

**P. Ramaekers**, Prenatal Diagnosis, Department of Obstetrics and Gynecology, Ghent University Hospital, Ghent, Belgium

**L. J. Salomon**, Department of Obstetrics, Ho'pital Necker-Enfants Malades, Assistance Publique-Ho'pitaux de Paris, Universit'e Paris Descartes, Paris, France

**M. Sanz**, Department of Obstetrics and Gynecology, Baylor College of Medicine and Texas Children's Pavilion for Women, Houston, TX, USA

**I. E. Timor-Tritsch**, Division of Obstetrical & Gynecological Ultrasound, NYU School of Medicine, New York, NY, USA

**B. Tutschek**, Department of Obstetrics & Gynecology, Medical Faculty, Heinrich Heine University, Dusseldorf, Germany and Prenatal Zurich, Zurich, Switzerland

**D. Twickler**, University of Texas Southwestern Medical Center, Dallas, TX, USA

**M. Weber**, Division of Neuroradiology and Musculoskeletal Radiology, Department of Radiology, Medical University of Vienna, Vienna, Austria

**R. Ximenes**, Fetal Medicine Foundation Latin America, Centrus, Campinas, Brazil

**N. Raine-Fenning**, Department of Child Health, Obstetrics & Gynaecology, School of Medicine, University of Nottingham and Nurture Fertility, The Fertility Partnership, Nottingham, UK

\*D. P. and G. M. contributed equally to this article.

#### CITATION

Panduan ini disebutkan dalam citation sebagai : 'Prayer D, Malinger G, Brugger PC, Cassady C, De Catte L, De Keersmaecker B, Fernandes GL, Glanc P, Goncalves LF, Gruber GM, Laifer-Narin S, Lee W, Millischer A-E, Molho M, Neelavalli J, Platt L, Pugash D, Ramaekers P, Salomon LJ, Sanz M, Timor-Tritsch IE, Tutschek B, Twickler D, Weber M, Ximenes R, Raine-Fenning N. ISUOG Practice Guidelines: performance of fetal magnetic resonance imaging. *Ultrasound Obstet Gynecol* 2017; **49**: 671-680.'

## DAFTAR PUSTAKA

- Hedrick HL, Flake AW, Crombleholme TM, Howell LJ, Johnson MP, Wilson RD, Adzick NS. History of fetal diagnosis and therapy: Children's Hospital of Philadelphia experience. *Fetal Diagn Ther* 2003; **18**: 65–82.
- Jokhi RP, Whitby EH. Magnetic resonance imaging of the fetus. *Dev Med Child Neurol* 2011; **53**: 18–28.
- Malinger G, Lev D, Lerman-Sagie T. Is fetal magnetic resonance imaging superior to neurosonography for detection of brain anomalies? *Ultrasound Obstet Gynecol* 2002; **20**: 317–321.
- Sonographic examination of the fetal central nervous system: guidelines for performing the 'basic examination' and the 'fetal neurosonogram'. *Ultrasound Obstet Gynecol* 2007; **29**: 109–116.
- Salomon LJ, Alfirevic Z, Berghella V, Bilardo C, Hernandez-Andrade E, Johnson SL, Kalache K, Leung KY, Malinger G, Munoz H, Prefumo F, Toi A, Lee W. Practice guidelines for performance of the routine mid-trimester fetal ultrasound scan. *Ultrasound Obstet Gynecol* 2011; **37**: 116–126.
- Jakab A, Pogledic I, Schwartz E, Gruber G, Mitter C, Brugger PC, Langs G, Schopf V, Kasprian G, Prayer D. Fetal cerebral magnetic resonance imaging beyond morphology. *Semin Ultrasound CT MR* 2015; **36**: 465–475.
- Ray JG, Vermeulen MJ, Bharatha A, Montanera WJ, Park AL. Association between MRI exposure during pregnancy and fetal and childhood outcomes. *JAMA* 2016; **316**: 952–961.
- Bouyssi-Kobar M, du Plessis AJ, Robertson RL, Limperopoulos C. Fetal magnetic resonance imaging: exposure times and functional outcomes at preschool age. *Pediatr Radiol* 2015; **45**: 1823–1830.
- Victoria T, Jaramillo D, Roberts TP, Zarnow D, Johnson AM, Delgado J, Rubesova E, Vossough A. Fetal magnetic resonance imaging: jumping from 1.5 to 3 tesla (preliminary experience). *Pediatr Radiol* 2014; **44**: 376–386; quiz 373–375.
- Patenaude Y, Pugash D, Lim K, Morin L, Bly S, Butt K, Cargill Y, Davies G, Denis N, Hazlitt G, Naud K, Ouellet A, Salem S. The use of magnetic resonance imaging in the obstetric patient. *J Obstet Gynaecol Can* 2014; **36**: 349–363.
- Cannie MM, Keyzer FD, Laere SV, Leus A, de Mey J, Fourneau C, Ridder FD, Cauteren TV, Willekens I, Jani JC. Potential heating effect in the gravid uterus by using 3-T MR imaging protocols: Experimental study in miniature pigs. *Radiology* 2016; **279**: 754–761.
- Garel C. *MRI of the Fetal Brain: Normal Development and Cerebral Pathologies*. Springer: Berlin, Heidelberg, 2004.
- Reddy UM, Abuhamad AZ, Levine D, Saade GR. Fetal imaging: Executive summary of a Joint Eunice Kennedy Shriver National Institute of Child Health and Human Development, Society for Maternal-Fetal Medicine, American Institute of Ultrasound in Medicine, American College of Obstetricians and Gynecologists, American College of Radiology, Society for Pediatric Radiology, and Society of Radiologists in Ultrasound Fetal Imaging Workshop. *Am J Obstet Gynecol* 2014; **210**: 387–397.
- Malinger G, Ben-Sira L, Lev D, Ben-Aroya Z, Kidron D, Lerman-Sagie T. Fetal brain imaging: a comparison between magnetic resonance imaging and dedicated neurosonography. *Ultrasound Obstet Gynecol* 2004; **23**: 333–340.
- Malinger G, Kidron D, Schreiber L, Ben-Sira L, Hoffmann C, Lev D, Lerman-Sagie T. Prenatal diagnosis of malformations of cortical development by dedicated neurosonography. *Ultrasound Obstet Gynecol* 2007; **29**: 178–191.
- Melchiorre K, Bhide A, Gika AD, Pilu G, Papageorghiu AT. Counseling in isolated mild fetal ventriculomegaly. *Ultrasound Obstet Gynecol* 2009; **34**: 212–224.
- Moutard ML, Kieffer V, Feingold J, Lewin F, Baron JM, Adamsbaum C, Gelot A, Isapof A, Kieffer F, de Villemeur TB. Isolated corpus callosum agenesis: a ten-year follow-up after prenatal diagnosis (how are the children without corpus callosum at 10 years of age?). *Prenat Diagn* 2012; **32**: 277–283.
- Guibaud L, Larroque A, Ville D, Sanlaville D, Till M, Gaucherand P, Pracros JP, des Portes V. Prenatal diagnosis of 'isolated' Dandy-Walker malformation: imaging findings and prenatal counselling. *Prenat Diagn* 2012; **32**: 185–193.
- Griffiths PD, Sharrack S, Chan KL, Bamfo J, Williams F, Kilby MD. Fetal brain injury in survivors of twin pregnancies complicated by demise of one twin as assessed by in utero MR imaging. *Prenat Diagn* 2015; **35**: 583–591.
- Jatzko B, Rittenschober-Bohm J, Mailath-Pokorny M, Worda C, Prayer D, Kasprian G, Worda K. Cerebral lesions at fetal magnetic resonance imaging and neurologic outcome after single fetal death in monochorionic twins. *Twin Res Hum Genet* 2015; **18**: 606–612.
- Twickler DM, Magee KP, Caire J, Zaretsky M, Fleckenstein JL, Ramus RM. Second-opinion magnetic resonance imaging for suspected fetal central nervous system abnormalities. *Am J Obstet Gynecol* 2003; **188**: 492–496.
- Shellock FG, Crues JV. MR procedures: biologic effects, safety, and patient care. *Radiology* 2004; **232**: 635–652.
- Salomon LJ, Alfirevic Z, Bilardo CM, Chalouhi GE, Ghi T, Kagan KO, Lau TK, Papageorghiu AT, Raine-Fenning NJ, Stirnemann J, Suresh S, Tabor A, Timor-Tritsch IE, Toi A, Yeo G. ISUOG practice guidelines: performance of first-trimester fetal ultrasound scan. *Ultrasound Obstet Gynecol* 2013; **41**: 102–113.
- Kienzl D, Berger-Kulemann V, Kasprian G, Brugger PC, Weber M, Bettelheim D, Pusch F, Prayer D. Risk of inferior vena cava compression syndrome during fetal MRI in the supine position - a retrospective analysis. *J Perinat Med* 2014; **42**: 301–306.
- Leithner K, Prayer D, Porstner E, Kapusta ND, Stammer-Safar M, Krampl-Bettelheim E, Hilger E. Psychological reactions related to fetal magnetic resonance imaging: a follow-up study. *J Perinat Med* 2013; **41**: 273–276.
- Brugger PC, Stuhf F, Lindner C, Prayer D. Methods of fetal MR: beyond T2-weighted imaging. *Eur J Radiol* 2006; **57**: 172–181.
- Asenbaum U, Brugger PC, Woitek R, Furtner J, Prayer D. [Indications and technique of fetal magnetic resonance imaging]. *Radiologe* 2013; **53**: 109–115.
- Prayer D, Brugger PC, Kasprian G, Witzani L, Helmer H, Dietrich W, Eppel W, Langer M. MRI of fetal acquired brain lesions. *Eur J Radiol* 2006; **57**: 233–249.
- Weidner M, Hagelstein C, Debus A, Walleyo A, Weiss C, Schoenberg SO, Schaible T, Busing KA, Kehl S, Neff KW. MRI-based ratio of fetal lung volume to fetal body volume as a new prognostic marker in congenital diaphragmatic hernia. *AJR Am J Roentgenol* 2014; **202**: 1330–1336.
- Zamora IJ, Sheikh F, Cassidy CI, Oluotoye OO, Mehollin-Ray AR, Ruano R, Lee TC, Welty SE, Belfort MA, Ethun CG, Kim ME, Cass DL. Fetal MRI lung volumes are predictive of perinatal outcomes in fetuses with congenital lung masses. *J Pediatr Surg* 2014; **49**: 853–858; discussion 858.
- Yagel S, Cohen SM, Porat S, Daum H, Lipschuetz M, Amsalem H, Messing B, Valsky DV. Detailed transabdominal fetal anatomic scanning in the late first trimester versus the early second trimester of pregnancy. *J Ultrasound Med* 2015; **143**–149.

## INFORMASI PENDUKUNG DI INTERNET

Informasi pendukung berikut ini dapat diperoleh pada versi online dari artikel ini :



**Appendix S1** Survey oleh Kelompok Minat Khusus / Special Interest Group Fetal MRI dari International Society of Ultrasound in Obstetrics and Gynecology tahun 2014