

Практичні рекомендації ISUOG: роль ультразвукового дослідження при вагітності двійнею

Комітет клінічних стандартів

Міжнародне товариство ультразвуку в акушерстві та гінекології (International Society of Ultrasound in Obstetrics and Gynecology, ISUOG) це наукова організація, що заохочує слушні стандарти клінічної практики, освітні та дослідницькі заходи, пов'язані з діагностичною візуалізацією в сфері охорони здоров'я жінок. Комітет клінічних стандартів ISUOG (Clinical Standards Committee, CSC) має своїм обов'язком розробку практичних рекомендацій та узгоджених положень, що в якості навчальних рекомендацій забезпечують працівників охорони здоров'я узгодженими підходами до діагностичної візуалізації. Вони мають відображати те, що ISUOG вважає найкращою практикою на момент видання. Хоча ISUOG докладає всіх зусиль для забезпечення правильності Рекомендацій під час їх видання, ані Товариство, ані його співробітники чи члени не несуть жодної відповідальності за наслідки будь-якої неправильної чи оманливої інформації, точки зору або положень, виданих CSC. Документи Комітету клінічних стандартів ISUOG не призначені для встановлення правових стандартів в охороні здоров'я, тому що на інтерпретацію доказової бази, яка лежить в основі Рекомендацій можуть впливати індивідуальні обставини, локальні протоколи та доступні ресурси. Затверджені рекомендації можуть розповсюджуватись вільно з дозволу ISUOG (info@isuog.org).

ВСТУП

Частота багатоплідної вагітності збільшується, переважно через відстрочене дітонародження, зростання материнського віку на момент запліднення, а також внаслідок широкого використання допоміжних репродуктивних технологій¹. Частота пологів двійнею збільшилось майже на 70% з 1980 (19 на 1000 народжених живими) до 2006 (32 на 1000 народжених живими)².

Вагітність двійнею асоціюється з високим ризиком перинатальної захворюваності і смертності^{3–6}. В 2009 році, асоційований рівень мертвородження складав 12 на 1000 пологів двійнею, 31 на 1000 пологів у трійню та багатоплідних вагітностей більшого порядку, у порівнянні з показником 5 на 1000 одноплідних пологів^{7,8}. Передчасні пологи до 37 тижня вагітності відбуваються майже у 60%

багатоплідних вагітностей, що сприяє підвищенню ризику неонатальної смертності (на долю недоношених приходить 65% неонатальних смертей при багатоплідних пологах, на відміну від 43% неонатальних смертей при одноплідних пологах) а також довгострокової захворюваності^{9–12}. Звичайно, ці ускладнення зростають зі зменшенням гестаційного віку при народженні. Крім того, порівняно з одноплідною вагітністю, близнюки мають підвищений ризик ятрогенних передчасних пологів через більшу частоту ускладнень у матері та плода. Цей ризик є значно більшим при монохоріальній вагітності у порівнянні з дихоріальною^{3–6}.

Ультразвукова оцінка розмірів плодів, анатомії, доплерівських швидкостей та кількості амніотичної рідини використовується для ідентифікації і моніторингу двінь, що мають високий ризик несприятливих наслідків, таких як синдром фето-фетальної трансфузії (СФФТ) та затримка росту плода (ЗРП). Як і при одноплідній вагітності, порушення росту плода при двійнях оцінюють порівнянням біометричних та доплерометричних параметрів зі стандартними при неускладненій вагітності.

Це керівництво розгляне питання про роль ультразвукового дослідження в догляді за неускладненими вагітностями двійнею, а також тими, що ускладнились СФФТ, селективною ЗРП (сЗРП), синдромом анемії-поліцитемії (САП, twin anemia-polycythemia sequence, TAPS), синдромом зворотної артеріальної перфузії (СЗАП, twin reversed arterial perfusion, TRAP), внутрішньоутробною загибеллю (ВУЗ) одного плода, та сіамськими близнюками. В цьому документі наведені рекомендації щодо методів визначення терміну вагітності і хоріальності, скринінгу хромосомних і структурних аномалій, а також скринінгу СФФТ, СЗАП, порушень росту і передчасних пологів. Ведення багатоплідної вагітності вищого порядку буде розглянуто в окремому документі.

ЗМІСТ/ОБЛАСТЬ ЗАСТОСУВАННЯ ДОКУМЕНТУ

- Встановлення терміну вагітності
- Визначення хоріальності та амніотичності
- Позначення плодів
- Терміни, частота, та обсяг ультразвукових досліджень
- Скринінг анеуплоїдій

- Пренатальна діагностика анеуплоїдій
- Скринінг передчасних пологів
- Скринінг, діагностика і ведення ЗРП
- Ведення вагітності при ВУЗ одного плода
- Скринінг структурних аномалій
- Діагностика та ведення вагітностей з дискордантною двійнею
- Редукція плода/селективний переривання
- Специфічні ускладнення монохоріальних двієнь
 - Скринінг, діагностика та ведення СФФТ
 - Скринінг, діагностика та ведення САП
 - Ведення СЗАП
 - Ведення монохоріальних моноамніотичних (МХМА) двієнь
 - Діагностика та ведення сіамських близнюків

ІДЕНТИФІКАЦІЯ ТА ОЦІНКА ДОКАЗІВ

Проведено пошук в бібліотеці та реєстрі Кокрейна відповідних рандомізованих контрольованих досліджень, систематичних оглядів і мета-аналізів, а також пошук в базі MEDLINE з 1966 до 2014. Остання вибірка проводилась 15 листопада 2014 року. Додатково були розглянуті відповідні матеріали конференцій та тези доповідей. Пошук в базах даних проводився за релевантними MeSH термінами (Medical Subject Headings) включно зі всіма підзаголовками. Це поєднувалось з пошуком за ключовими словами «двійня», «багатоплідний», «вагітність», «ультразвук», «синдром фето-фетальної трансфузії», «затримка росту плода», «синдром анемії-поліцитемії», «синдром зворотної артеріальної перфузії», «акардіальний близнюк», «монохоріальний моноамніотичний», «сіамські», «загибель». Національна медична бібліотека (National Library for Health) та Національний центр нормативної документації (National Guidelines Clearing House) також були досліджені на предмет відповідних практичних рекомендацій і оглядів. «Сіра» (неопублікована) література була ідентифікована шляхом пошуку на веб-сайтах агентств з оцінки медичних технологій, на сайтах зі збірками клінічних настанов та реєстрами клінічних досліджень. Пошук був обмежений англійськими джерелами. При можливості рекомендації ґрунтуються на чітко посилюються на докази, що їх підтверджують, в той час як області, для яких недостатньо доказів, ановані як належна практика. Деталі класів рекомендацій та рівнів доказовості, що використовувались в цих рекомендаціях наведені в Додатку 1.

РЕКОМЕНДАЦІЇ

Визначення терміну вагітності у двієнь

- Термін вагітності у двієнь в ідеальних умовах має визначатись, коли показник куприко-тим'яного розміру (КТР) знаходиться в межах від 45 до 84 мм (тобто з 11+0 до 13+6 тиж.) (**КЛАС РЕКОМЕНДАЦІЙ: D**).

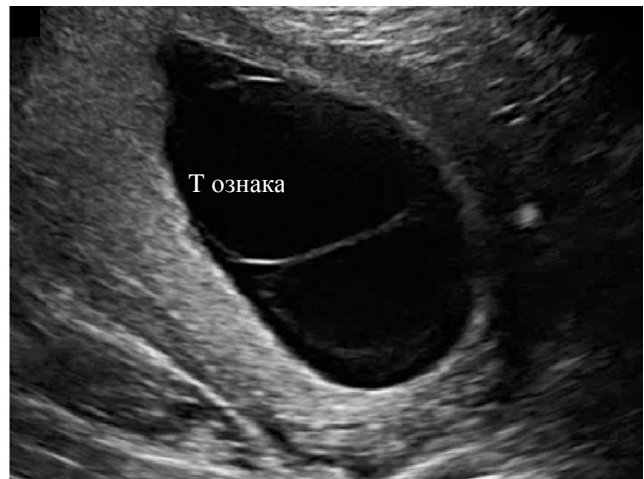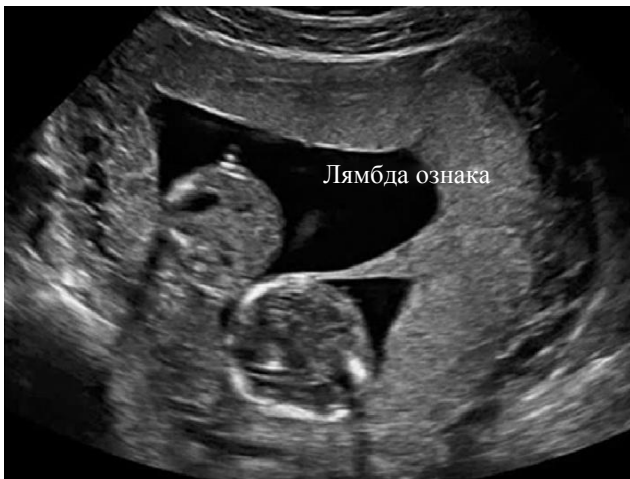- При спонтанній вагітності для оцінки гестаційного віку слід використовувати КТР більшого плода (**КЛАС РЕКОМЕНДАЦІЙ: C**).

Деякі дослідження радили використовувати КТР меншого плода, або середній показник КТР, який враховує розміри обох плодів¹³⁻¹⁵. Недоліком використання КТР меншого плода є можливе сприйняття оператором більшого плода як «великого до гестаційного віку», що призведе до помилкового враження належного росту меншого плода. Найбільш поширеною практикою є використання більшого КТР. Якщо жінка вперше звернулася після 14 тижнів вагітності, слід використовувати більшу окружність голівки¹. У двієнь, що є результатом запліднення *in-vitro* термін слід встановлювати за датою аспірації ооцитів або за ембріональним віком від запліднення (**РІВЕНЬ ДОКАЗОВОСТІ: 2+**).

Визначення хоріальності/амніотичності у двієнь

- Хоріальність має бути визначена до 13 + 6 тижнів вагітності, шляхом оцінки товщі мембрани в місці прикріплення амніотичної перетинки до плаценти, з ідентифікацією Т-ознаки, або лямбда-ознаки, та за кількістю плацент. УЗ зображення, що демонструють хоріальність слід зберігати в документах для майбутніх посилань (**КЛАС РЕКОМЕНДАЦІЙ: D**).
- Якщо хоріальність неможливо визначити при трансабдомінальному або трансвагінальному скануванні в рутинних обставинах, слід звернутись за консультацією фахівців закладу третього рівня (**НАЛЕЖНА ПРАКТИКА**).
- Одночасно з визначенням хоріальності, також має бути визначена і задокументована амніотичність. МХМА двійні мають бути скеровані до закладу третього рівня, який має досвід їх ведення (**НАЛЕЖНА ПРАКТИКА**).

Слід використовувати всі можливості для визначення хоріальності у двієнь. Хоріальність має визначатись в терміні від 11 + 0 до 13 + 6 тижнів гестації за товщею мембрани в місці прикріплення амніотичної перетинки до плаценти, з ідентифікацією Т-ознаки, або лямбда-ознаки, (Малюнок 1), та за кількістю плацент, що візуалізується при ультразвуковому огляді¹. Важливо ретельно дослідити роздільну мембрану; у дихоріальних діамніотичних двієнь плодів розділяє товстий шар хоріальних мембран, що злились, з двома тонкими амніотичними шарами з кожної сторони, створюючи феномен зображення «повної лямбди», на відміну від лише двох тонких амніотичних шарів, які розділяють плодів при монохоріальній діамніотичній (МХДА) двійні (Т-ознака). У жінок, які вперше звернулись після 14 тижнів вагітності, хоріальність найкраще визначати за тими ж УЗ ознаками, зокрема вираховуючи шари мембрани та звертаючи увагу на дискордантну стать плодів. Надійність визначення кількості плацентарних масивів викликає сумніви, оскільки дихоріальні плаценти часто знаходяться близько одна до одної, і виглядають як єдиний масив, а у 3%



Малюнок 1 Ультразвукові зображення в першому триместрі: (а) дихоріальної діамніотичної двійні, в якій плоди розділені товстим шаром хоріальних мембран, що злились; (б) монохоріальної діамніотичної двійні, в якій плоди розділені лише двома тонкими амніотичними шарами.

монохоріальних двієнь при УЗ дослідженні можуть визначатись два плацентарних масиви, що не виключає наявності судинних анастомозів¹⁶. Вірогідно використання не однієї ультразвукової ознаки, а їх комбінації, дозволить більш правильно визначити ситуацію¹.

Якщо неможливо встановити хоріальність при трансабдомінальному скануванні, це слід спробувати зробити за допомогою трансвагінальної сонографії. Коли і це не дозволяє визначити хоріальність, слід звернутись за консультацією в центр третього рівня. У випадках, коли і подібний центр невпевнений щодо хоріальності, безпечніше класифікувати таку вагітність як монохоріальну¹ (**РІВЕНЬ ДОКАЗОВОСТІ: 3**).

Одночасно з визначенням хоріальності, слід встановити і задокументувати амніотичність (тобто знаходяться плоди в єдиному амніотичному міхурі чи ні). Якщо виникли сумніви, відсутність перетинки між плодами найкраще підтверджується при трансвагінальному скануванні. Ще однією важливою знахідкою є демонстрація переплетіння пуповин, яке існує практично в усіх випадках при МХМА двійнях, і виявляється за допомогою кольорового та імпульсно-хвильового доплерівського дослідження. При імпульсно-хвильовому доплері можна побачити дві окремі артеріальні криві доплерівського спектру з різною частотою серцевих скорочень в одному контрольному об'ємі (**РІВЕНЬ ДОКАЗОВОСТІ: 4**).

Всі МХМА двійні мають бути направлені до закладу третього рівня, який має досвід їх ведення¹. Рекомендується зберігати УЗ зображення, що демонструють хоріальність, в електронному вигляді, та додавати роздрукований варіант до медичної карти. Оскільки визначення хоріальності є максимально точним в 11–14 тижнів вагітності, коли амніон і хоріон ще не злились, сканування в першому триместрі при двійні має першорядне значення (**РІВЕНЬ ДОКАЗОВОСТІ: 4**).

Позначення плодів при двійні

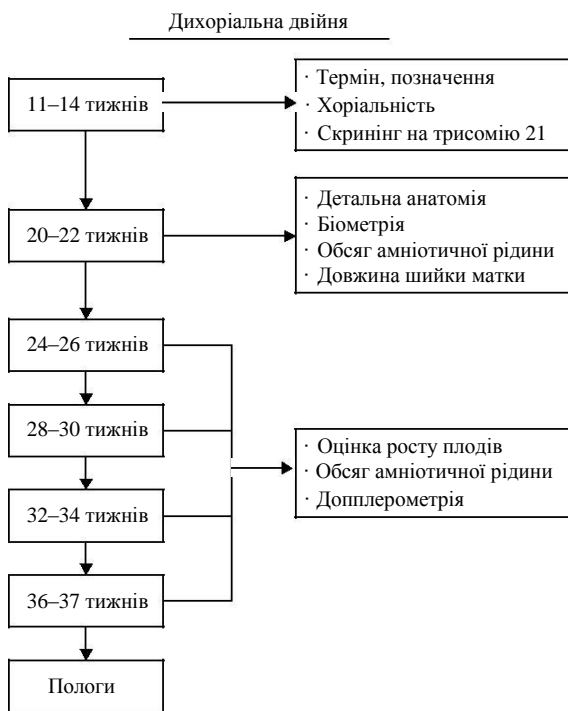
- При позначенні плодів з двійні слід дотримуватись надійної, послідовної стратегії, та чітко задокументувати

дані в записах пацієнтки (**НАЛЕЖНА ПРАКТИКА**).

Важливо дотримуватись надійної, послідовної стратегії для антенатального позначення близнюків. Можливі варіанти: позначення відповідно до їх розмірів, розташування - праворуч чи ліворуч, вверху або внизу; або «створення карти» в першому триместрі згідно місць прикріплення пуповин відносно плацентарних країв та амніотичної перетинки; плодом А називають того, який розташований праворуч, плодом В – розташованого ліворуч. Ця інформація повинна бути чітко задокументована в записах пацієнтки для забезпечення послідовного позначення при оглядах в динаміці¹⁷. Бажано описати кожного плода, використовуючи якомога більше характерних рис, щоб надати можливість іншим ідентифікувати їх без помилок; наприклад «Плід А (жіночої статі) розташований по правій стороні матері, з плацентою по задній стінці матки і крайовим виходом пуповини». Для вагітностей з дискордантністю позначення плодів має супроводжуватись описом на кшталт «Плід А, потенційний реципієнт». Важливо усвідомлювати, що позначення плодів при МХМА двійнях є менш точним, особливо в першому триместрі.

Феномен перинатальної заміни

Слід пам'ятати, що плоди, позначені як «плід А» та «плід В» під час антенатального ультразвукового сканування не обов'язково народжуються в тому самому порядку, особливо якщо розродження відбувається шляхом кесарського розтину¹⁸. Важливо попередити батьків а також медичний персонал, який буде присутній при пологах про даний факт, особливо при двійнях з дискордантними структурними аномаліями, які не є очевидними при зовнішньому огляді, наприклад вроджена діафрагмальна кила або вади серця. В таких випадках ультразвукове дослідження проводять безпосередньо перед пологами а також перед початком проведення будь-яких спеціалізованих втручань новонародженим.



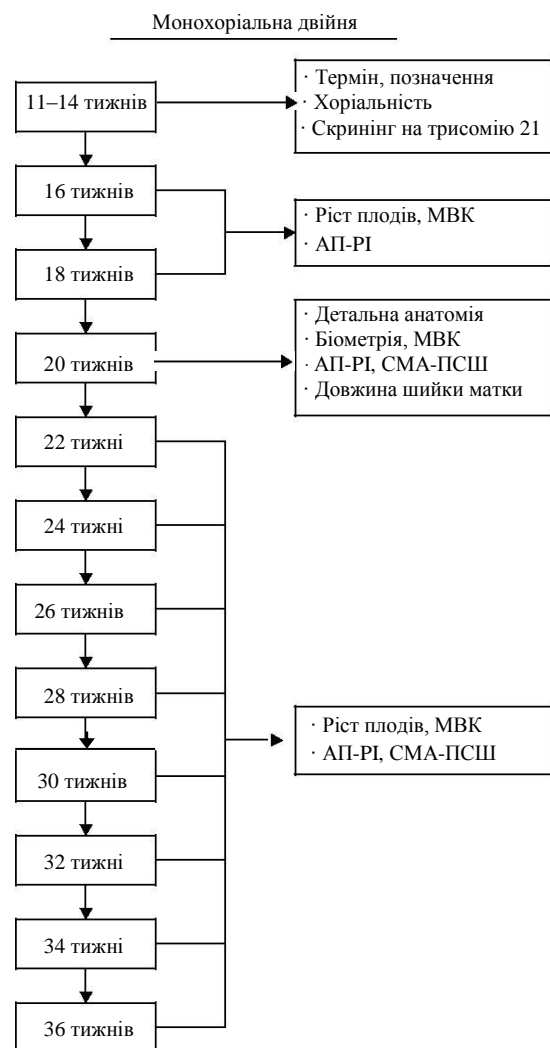
Малюнок 2 Схема ультразвукового моніторингу при неускладненій дихоріальній двійні.

Рутинний моніторинг двієнь за допомогою ультразвукових досліджень

- Жінкам з неускладненими дихоріальними двійнями слід провести дослідження першого триместру, детальне дослідження в другому триместрі, і після цього проводити огляди кожні чотири тижні. За наявності ускладнень сканування мають проводитись частіше, в залежності від патологічного стану та його тяжкості (**НАЛЕЖНА ПРАКТИКА**).
- При неускладнених монохоріальних двійнях слід провести дослідження першого триместру, і потім робити сканування кожні два тижні після 16 тижнів для своєчасної діагностики СФФТ та САП. При ускладненнях у монохоріальних двієнь сканування слід проводити частіше, в залежності від патологічного стану та його тяжкості (**КЛАС РЕКОМЕНДАЦІЙ: С**).

При неускладненій дихоріальній двійні ультразвукове дослідження слід провести в першому триместрі, знову близько 20 тижня гестації (детальне дослідження другого триместру), і потім кожні 4 тижні (крім випадків виявлення ускладнень, які вимагатимуть більш частого сканування) (Малюнок 2)¹. При неускладненій монохоріальній двійні ультразвукове дослідження слід провести в першому триместрі. Потім слід проводити сканування кожні 2 тижні, починаючи з 16 тижнів, оскільки було показано, що своєчасне виявлення СФФТ та САП покращує перинатальні наслідки (Малюнок 3)^{19,20} (**РІВЕНЬ ДОКАЗОВОСТІ: 4**).

При кожному ультразвуковому дослідженні, мають оцінюватись наступні параметри: дані біометрії плодів, обсяг амніотичної рідини та доплер артерії пуповини (починаючи з 20-го тижня вагітності) у обох плодів.



Малюнок 3 Схема ультразвукового моніторингу при неускладненій монохоріальній двійні. MBK, максимальна вертикальна кишеня; SMA, середня мозкова артерія; PI, пульсаційний індекс; PCSH, пікова систолічна швидкість; AP, артерія пуповини.

Дискордантність за очікуваною масою плодів (ОМП) має обчислюватись і документуватись при кожному огляді, починаючи з 20 тижнів. З метою скринінгу САП при монохоріальній двійні пікова систолічна швидкість (PCSH) середньої мозкової артерії (СМА) має визначатись починаючи з 20 тижнів. У МХДА двієнь при кожному ультразвуковому огляді слід оцінювати і документувати обсяг амніотичної рідини (максимальну вертикальну кишеню) для скринінгу СФФТ. В ідеальних умовах оцінка довжини шийки матки виконується одночасно з детальним оглядом другого триместру, для визначення жінок з підвищеним ризиком екстремально передчасних пологів (**РІВЕНЬ ДОКАЗОВОСТІ: 2+, 2++**).

Скринінг хромосомних аномалій при вагітності двійнею

- Скринінг трисомії 21 можна проводити в першому триместрі, з використанням комбінованого тесту (комірцевий простір (КП), рівень вільної фракції бета-субодиниці хоріонічного гонадотропіну людини (β -ХГЛ) і рівень асоційованого з вагітністю протеїну-А

плазми (PAPP-A)). Альтернативою є використання лише комбінації віку вагітної і КП (**КЛАС РЕКОМЕНДАЦІЙ: В**).

- У випадку зниклого близнюка, якщо можна виміряти полюс замерлого ембріона, необхідно використовувати для оцінки ризику лише КП у поєднанні з віком матері²¹ (**КЛАС РЕКОМЕНДАЦІЙ: В**).
- Частота виявлення (detection rate, DR) трисомії 21 шляхом неінвазивного пренатального тестування у двієнь може бути нижче, ніж при одноплідній вагітності, але дані все ще є обмеженими (**КЛАС РЕКОМЕНДАЦІЙ: В**).

При вагітності двійнею, скринінг на трисомію 21 може бути проведений в першому триместрі з використанням комбінованого тесту, який включає вік матері, вимірювання КП та сироваткові рівні β -ХГЛ та PAPP-A. Альтернативою є комбінація материнського віку та КП, визначеного в терміні від 11 + 0 до 13 + 6 тижнів вагітності¹. У випадку зниклого близнюка, якщо ще можна виміряти полюс замерлого ембріона, показники β -ХГЛ і PAPP-A є ненадійними, отже слід використовувати лише КП для оцінки ризику. Ризик трисомії 21 при монохоріальній двійні розраховується на *вагітність*, базуючись на середньому ризику обох плодів (оскільки близнюки мають однаковий каріотип), в той час як при дихоріальній двійні ризик розраховується на *плода* (оскільки близько 90% з них є дизиготними і мають різні каріотипи).

Частота виявлення (DR) для синдрому Дауна може бути нижче при двійнях у порівнянні з одноплідною вагітністю¹. Однак нещодавно проведений мета-аналіз повідомив про схожу ефективність (89% для одноплідних вагітностей, 86% для дихоріальних двієнь та 87% для монохоріальних двієнь, при рівні хибно-позитивних результатів в 5%)²² (**РІВЕНЬ ДОКАЗОВОСТІ: 2++**).

Ймовірність для пацієнтки отримати рекомендації провести інвазивну діагностику за результатами комбінованого скринінгу при двійні є більшою, порівняно з одноплідною вагітністю¹. Крім того, інвазивна діагностика має більші ризики при двійнях²³⁻²⁵. Мета-аналіз показав що загальний рівень переривання вагітності після біопсії ворсин хоріону (БВХ) при вагітності двійнею дорівнював 3,8%, і після амніоцентезу - 3,1%²³. Інші дослідження повідомили про нижчий рівень переривання вагітності: 2% після БВХ і 1,5–2% після амніоцентезу²⁶. Цей ризик був однаковим при трансабдомнальному та трансцервікальному доступах, використанні одно-голкової або двоголкової системи, однократній або двократній пункції матки²³ (**РІВЕНЬ ДОКАЗОВОСТІ: 2++**).

Скринінг і діагностика трисомій є більш складними при двійнях, ніж при одноплідних вагітностях. Тому важливо, щоб консультації перед обстеженням проводились фахівцями охорони здоров'я, які мають належний досвід в цьому питанні¹. Важливо поінформувати жінок та їх партнерів заздалегідь про складні рішення, які їм можливо доведеться зробити за результатами комбінованого скринінгу, зважаючи на підвищений ризик інвазивного тестування у близнюків, можливу

дискордантність каріотипів при дихоріальній двійні (анеуплоїдія у одного з плодів), та ризики при селективному фетоциді¹ (**РІВЕНЬ ДОКАЗОВОСТІ: 2+**).

Аналіз вільної ДНК (вДНК) в материнській крові для оцінки ризику трисомії 21 у плода дедалі більше використовується в клінічній практиці. Цей тест має потенціал для подолання багатьох з цих складних питань, оскільки він має набагато вищий показник частоти виявлення, та нижчий показник хибно-позитивних результатів, ніж комбінований тест²⁷. В нещодавньому мета-аналізі зважена об'єднана частота виявлення для трисомії 21 серед одноплідних вагітностей склала 99% при частоті хибно-позитивних результатів в 0,1%²⁸. Відповідні значення цих показників для двієнь склали 94,4% і 0%. Однак зареєстрована кількість випадків трисомії-21, що були діагностовані за допомогою дослідження вДНК, при двійнях є поки набагато меншою, ніж при одноплідних вагітностях (**РІВЕНЬ ДОКАЗОВОСТІ: 2++**).

Інвазивна пренатальна діагностика при вагітності двійнею

- При дихоріальних двійнях перевага надається БВХ (**КЛАС РЕКОМЕНДАЦІЙ: D**).

Інвазивну діагностику для хромосомного або генетичного аналізу при двійні має проводити експерт з медицини плода. При дихоріальних двійнях слід надавати перевагу БВХ, оскільки її можна проводити раніше ніж амніоцентез. Якомога раннє встановлення діагнозу будь-якої хромосомної патології при вагітності двійнею є особливо важливим, зважаючи на менший ризик проведення селективного припинення життєдіяльності одного плода в першому, ніж в другому триместрі (7% ризик втрати всієї вагітності, та 14% ризик пологів до 32 тижнів)²⁹. Важливо ретельно позначити позиції плодів в матці. Під час амніоцентезу у монохоріальних двієнь, якщо монохоріальність була підтверджена до 14 тижнів, і плоди виглядають конкордантними за розмірами і анатомією, прийнятним є взяття зразка лише з однієї амніотичної порожнини. В інших випадках слід брати зразки з обох амніотичних порожнин - через можливість рідкісних дискордантних хромосомних аномалій при монохоріальній вагітності. Під час БВХ при монохоріальній вагітності матеріал отримують з єдиної плаценти, отже рідкісні випадки дискордантних хромосомних аномалій будуть пропущені. Існують повідомлення про випадки дискордантності за більшістю з розповсюджених анеуплоїдій людини (трисомія 13, 18 і 21, синдром Тернера та триплоїдія) у монохоріальних близнюків³⁰. У випадках гетерокаріотипної монохоріальної вагітності, починаючи з 16 тижня вагітності може бути запропонована селективне припинення життєдіяльності шляхом оклюзії пуповини, при чому рівень виживання становить понад 80% для здорового близнюка^{31,32}. За наявності у монохоріальних близнюків дискордантної патології, перед інвазивною

процедурою слід провести обговорення складнощів селективної термінації, якщо в ній виникає потреба³² (**РІВЕНЬ ДОКАЗОВОСТІ: 3**).

Наслідки дискордантності КП або КТР в першому триместрі

- Ведення двієнь з дискордантністю КТР $\geq 10\%$ або дискордантністю КП $\geq 20\%$ слід обговорити з фахівцем медицини плода (**КЛАС РЕКОМЕНДАЦІЙ: В**).

Хоча в деяких дослідженнях повідомлялось про зв'язок між дискордантністю КП або КТР, або реверсної а-хвилі в веноній протоці (ВП) і розвитком СФФТ, їх прогностична цінність є незначною^{17,33–35}. Дискордантність КП $\geq 20\%$ мала чутливість 52–64% і специфічність 78–80%, прогностичну цінність позитивного результату 50% і прогностичну цінність негативного результату 86% для прогнозу виникнення СФФТ^{36,37}. Дискордантність КП $\geq 20\%$ визначається приблизно у 25% монохоріальних двієнь, і ризик ранньої ВУЗ або розвитку СФФТ в цій групі дорівнює більше 30%³⁷. Якщо дискордантність КП $< 20\%$, ризик ускладнень становить менше 10%³⁷. Патологічний кровотік в ВП ідентифікує лише 38% вагітностей, у яких згодом розвинеться СФФТ; серед вагітностей, віднесених до групи високого ризику лише у 30% зрештою виникне СФФТ³⁵. Подібним чином, хоча дискордантність КТР близнюків в 11–13 тижнів вагітності в значній мірі асоціюється з ризиком втрати вагітності (AUC*, 0.5), дискордантністю маси тіла при народженні (AUC, 0.6), сЗРП (AUC, 0.6) і передчасними пологам до 34 тижнів гестації (AUC, 0.5), знов таки прогностична цінність є низькою (об'єднаний прогностичний ризик становить 52%)^{38,39}. Незважаючи на це, ведення вагітності двійнею з дискордантністю КТР $\geq 10\%$ або дискордантністю КП $\geq 20\%$ слід обговорювати з фахівцем медицини плода; при цих вагітностях потрібно проводити детальне ультразвукове дослідження і діагностику хромосомної патології. Було визначено, що ризик патології плода дорівнює 25% при вагітностях з дискордантністю КТР $\geq 10\%$, у порівнянні з 4% при вагітностях з дискордантністю КТР $< 10\%$ ⁴⁰. Однак дискордантність КТР між 7 + 0 та 9 + 6 тижнів вагітності є предиктором ризику загибелі одного плода в першому триместрі (частота виявлення 74% при рівні хибно-позитивних результатів в 5%)⁴¹ (**РІВЕНЬ ДОКАЗОВОСТІ: 2++**).

Ультразвуковий скринінг структурних аномалій при вагітності двійнею

- Плодам з двійні слід проводити дослідження для виключення грубих вад розвитку під час огляду в першому триместрі а також рутинне ультразвукове дослідження другого триместру приблизно в 20 (18–22) тижнів вагітності (**НАЛЕЖНА ПРАКТИКА**).

- При монохоріальній двійні слід проводити скринінгову оцінку серця (**НАЛЕЖНА ПРАКТИКА**).

Під час огляду першого триместру (з 11 + 0 до 13 + 6 тижнів вагітності) слід оцінювати анатомію плодів для виключення грубих вад розвитку⁴². Рутинне ультразвукове дослідження плодів при двійні має проводитись досвідченим фахівцем приблизно в 20 (18–22) тижнів вагітності^{1,43}. Цей огляд може бути більш складним ніж звичайний через наявність другого плода, тому важливо виділити достатню кількість часу (тобто близько 45 хвилин). Ризик вроджених вад розвитку є вищим для близнюків, у порівнянні з одноплідною вагітністю⁴⁴. Частота при розрахунку на плода у дизиготних двієнь ймовірно є такою ж як і при одноплідній вагітності, однак у монозиготних двієнь вона є вищою в два-три рази. Значні вади розвитку діагностуються приблизно у 1 з 25 дихоріальних, 1 з 15 МХДА та 1 з 6 моноамніотичних двієнь, і зазвичай присутні у одного з близнюків^{45,46}. Таким чином слід розглянути проведення скринінгу вроджених вад розвитку у монохоріальних двієнь, пам'ятаючи, що аномалії головного мозку та серця можуть стати більш очевидними в третьому триместрі. До вад розвитку, що асоціюються з двійнями, належать дефекти нервової трубки, дефекти передньої черевної стінки, лицьові розщілини, аномалії головного мозку, вроджені вади серця та шлунково-кишкові аномалії. Тому слід проводити скринінгову оцінку серця згідно рекомендацій ISUOG⁴⁷, що включає визначення латеральності, розташування внутрішніх органів (situs), огляд чотирикамерного зрізу, зрізів вихідних трактів з шлуночків та через дугу аорти. Важливо ознайомити жінку з обмеженнями ультразвукового скринінгу, які варіюються в залежності від типу аномалії. Перевагами проведення скринінгу вроджених вад розвитку є можливість для батьків підготуватись до народження дитини з потенційною проблемою, надання їм опції перервати вагітність, можливість скерувати пацієнтів до спеціалізованого центру для розродження і, потенційно, сприяти проведенню внутрішньоутробної терапії¹ (**РІВЕНЬ ДОКАЗОВОСТІ: 3**).

Ведення двієнь, дискордантних за вадами розвитку плода

- Двійні, дискордантні за вадами розвитку у плода мають бути скеровані до регіонального центру медицини плода (**НАЛЕЖНА ПРАКТИКА**).

В одному - двох відсотках випадків при двійні діагностуватимуться вроджені вади розвитку у одного з плодів, що призводить до складного вибору між очікувальним веденням та селективним припиненням життєдіяльності плода з патологією. Навіть у монозиготних двієнь конкордантні структурні аномалії визначається менш ніж в 20 % випадків. Такі вагітності для подальшого ведення слід скерувати до регіональних

* - AUC – Area under the receiver–operating characteristics (ROC) curve, площа під кривою робочої характеристики приймача

центрів медицини плода¹. У монохоріальних близнюків з дискордантними структурними аномаліями, дискордантна хромосомна патологія зустрічається дуже рідко (проте не є неможливою). У подібних ситуаціях важливе значення має експертна ультразвукова оцінка в центрі III рівня, з проведенням інвазивних хромосомних чи генетичних досліджень плода за показаннями, та обговорення ймовірного прогнозу для ураженого і нормального близнюків. Для станів, що є летальними, або несуть високий ризик внутрішньоутробної загибелі, у дихоріальних двієнь перевага надається консервативному веденню, в той час як у монохоріальних двієнь це вимагатиме втручання для захисту здорового близнюка від несприятливих наслідків спонтанної загибелі ураженого.

Селективний фетоцид при вагітності двійнею

- При дихоріальній двійні селективний фетоцид проводять шляхом ін'єкції хлориду калію або лігнокаїну, інтракардіально або в судини пуповини, бажано в першому триместрі (**КЛАС РЕКОМЕНДАЦІЙ: В**).
- При встановленні діагнозу в другому триместрі, жінка може обрати пізній селективний фетоцид в третьому триместрі, якщо дозволяє закон (**НАЛЕЖНА ПРАКТИКА**).
- Селективний фетоцид при монохоріальній двійні виконується шляхом оклюзії пуповини, інтрафетальної лазерної абляції або радіочастотної абляції (РЧА) (**КЛАС РЕКОМЕНДАЦІЙ: В**).

Термін проведення селективного припинення життєдіяльності одного плода при двійні впливає на ризик викидня та/або передчасних пологів. Це особливо важливо для двієнь, дискордантних за наявністю аномалій у плода, коли селективний фетоцид в другому триместрі асоціюється з підвищеним ризиком викидня та передчасних пологів (ризик втрати всієї вагітності 7%, і ризик пологів до 32 тижнів - 14%)²⁹. При встановленні діагнозу в другому триместрі, і якщо дозволяє закон, жінка може обрати пізній селективний фетоцид в третьому триместрі, коли процедура пов'язана з ризиком передчасних пологів, а не втратою неуряженого плода. Слід враховувати плюси і мінуси кожного варіанту (недоношеність, рівень втрат, стрес батьків, наявність фахівця з медицини плода для проведення процедури у разі початку передчасних пологів, та ризик ускладнень, пов'язаних з конкретною аномалією (**РІВЕНЬ ДОКАЗОВОСТІ: 2++**)).

Селективний фетоцид при дихоріальній двійні проводять шляхом ін'єкції «концентрованого» розчину хлориду калію або 1% розчину лігнокаїну, інтракардіально або в судини пуповини. При проведенні селективного припинення життєдіяльності одного плода з монохоріальної пари, не можна використовувати ін'єкцію хлориду калію через ризик для здорового близнюка. Натомість необхідно проводити оклюзію пуповини, інтрафетальну лазерну абляцію або РЧА ураженого

плода^{48,49}. Це призводить до загибелі ураженого плода і захищає здорового близнюка від ризику втратити частину об'єму циркулюючої крові в судинну систему плода, у якого припиняється життєдіяльність, після його смерті. Рівень виживання другого плода становить приблизно 80%, а ризик передчасного розриву плодових оболонок і передчасних пологів до 32 тижнів - 20%⁴⁹. Ризик несприятливих неврологічних ускладнень у близнюка, що залишився живим, також може бути більшим ніж при неускладненій вагітності⁴⁹⁻⁵² (**РІВЕНЬ ДОКАЗОВОСТІ: 2++**).

Скринінг ризику передчасних пологів при вагітності двійнею

- Вимірювання довжини шийки матки є методом вибору для скринінгу передчасних пологів у двієнь; 25 мм є пороговим значенням, яке найбільш широко використовується в II триместрі (**КЛАС РЕКОМЕНДАЦІЙ: В**).

І спонтанні, і ятрогенні передчасні пологи є більш частими при двійнях, ніж при одноплідних вагітностях². Більше половини близнюків народжуються до 37 тижня вагітності (60% і 12% пологів двійнею відбуваються до 37 та 32 тижня вагітності, відповідно; ці показники в 5.4 та 7.6 разів вище ніж аналогічні у одноплідних вагітностей, відповідно)². Відомо, що жінки, у яких при УЗ дослідженні другого триместру, діагностовано коротку шийку матки навіть при відсутності відповідних симптомів, мають підвищений ризик спонтанних передчасних пологів^{53,54}. Однак чутливість цієї знахідки є низькою, і порогове значення довжини шийки матки, яке наразі використовують для визначення підвищеного ризику передчасних пологів, є контрарверсійним. Довжина шийки матки < 25 мм в 18–24 тижнів вагітності при двійні з помірною точністю прогнозує передчасні пологи до 34 тижнів, але не до 37 тижнів^{53,54}. У асимптоматичних жінок довжина шийки матки ≤ 20 мм в 20–24 тижні була найбільш точним предиктором передчасних пологів до 32 і до 34 тижнів (об'єднані чутливість, специфічність, прогностична цінність позитивного та негативного результатів дорівнювали 39% і 29%; 96% і 97%; 10.1 і 9.0; та 0.64 і 0.74, відповідно). Довжина шийки матки ≤ 25 мм в 20–24 тижні мала об'єднану прогностичну цінність позитивного результату 9.6 для прогнозування передчасних пологів до 28 тижнів^{53,54}. Точність прогнозування передчасних пологів за довжиною шийки матки була низькою у жінок за наявності симптомів^{53,54} (**РІВЕНЬ ДОКАЗОВОСТІ: 2++**).

Крім того, не існує ефективної стратегії профілактики передчасних пологів у цих жінок. Постільний режим, лікування прогестероном, цервікальний песарій Arabin або пероральні токолітики не зменшують ризик передчасних пологів у цих жінок^{1,55-60}. Однак терапія прогестероном може зменшити ризик неонатальної захворюваності та смертності⁵⁵. Дослідження, які зараз тривають, можливо з часом внесуть ясність у ведення подібних пацієнток (**РІВЕНЬ ДОКАЗОВОСТІ: 1+**).

Скринінг, діагностика та ведення затримки росту плода (ЗРП)

Діагностичні критерії і дослідження при селективній ЗРП (сЗРП)

- сЗРП зазвичай визначається як стан, при якому ОМП одного плода < 10^{го} центиля і дискордантність між плодами за ОМП > 25% (**НАЛЕЖНА ПРАКТИКА**).
- Пороговий показник дискордантності, що дорівнює 20% здається прийнятним для визначення вагітностей, які мають підвищений ризик несприятливих наслідків (**КЛАС РЕКОМЕНДАЦІЙ: В**).

Погляди клініцистів на визначення, оцінку та ведення сЗРП є суперечливими. Якщо ОМП обох плодів < 10^{го} центиля, плодів слід називати малими для гестаційного терміну. Зазвичай сЗРП є терміном, що використовують при вагітності двійнею, коли ОМП одного плода < 10^{го} центиля і дискордантність ОМП між близнюками > 25%^{61,62}. Американський коледж акушерів-гінекологів вважає, що різниця між ОМП в 15–25% визначається як дискордантний ріст плодів⁶³. Оптимальним для прогнозу несприятливих наслідків було визначено порогове значення дискордантності за масою при народженні, що дорівнює 18%⁶⁴. Деякі клініцисти не беруть до уваги дискордантність ОМП близнюків (і натомість використовують лише ОМП одного з близнюків < 10^{го} центиля). Більше того, порогове значення дискордантності, яке найкращим чином прогнозує несприятливі наслідки, швидше за все змінюється з терміном вагітності⁶⁵. Схоже, що порогове значення дискордантності 20 % є прагматичним вибором для визначення вагітностей, які мають підвищений ризик несприятливих наслідків (консенсус авторів Практичних рекомендацій). Дискордантність ОМП обчислюють за наступною формулою: ((маса більшого плода – маса меншого плода) × 100)/маса більшого плода (**РІВЕНЬ ДОКАЗОВОСТІ: 2++**).

Після встановлення діагнозу слід шукати можливу причину⁶². Цей пошук має включати детальну УЗ оцінку анатомії і скринінг на вірусні інфекції (цитомегаловірус, краснуха і токсоплазмоз). Також може знадобитись амніоцентез для виключення хромосомних аномалій, як потенційної причини ЗРП⁶². сЗРП у монохоріальних двійнею переважно виникає внаслідок нерівномірного розподілу плацентарних мас і судинної мережі⁶⁶ (**РІВЕНЬ ДОКАЗОВОСТІ: 3**).

Скринінг ЗРП при вагітності двійнею

- Найкращим способом для розрахунку ОМП є комбінація вимірювань голови, живота і стегна. (**КЛАС РЕКОМЕНДАЦІЙ: В**).
- При дискордантності між близнюками ≥ 25%, пацієнтку слід скерувати до центру медицини плода третього рівня (**НАЛЕЖНА ПРАКТИКА**).

Оцінка ОМП у двійнею при ультразвуковому дослідженні є менш точною, ніж при одноплідних вагітностях⁶⁷. І для одноплідної вагітності, і для двійнею краще використовувати нормограмні таблиці ОМП, які створені із залученням комбінації вимірювань голови, живота і стегна⁶⁷. Наразі для моніторингу росту плодів при двійні використовують ті самі таблиці, що й при одноплідній вагітності. Однак при двійні має місце уповільнення росту плодів порівняно з одноплідною вагітністю, особливо в третьому триместрі⁶⁸. Воно більше помітно при МХДА вагітностях. Це говорить про необхідність використання специфічних таблиць для оцінки і моніторингу росту плодів при вагітності двійнею. Проте використання специфічних нормограм для двійнею є суперечливим, оскільки уповільнення росту, яке спостерігається у більшості близнюків в третьому триместру, може бути спричинено певним ступенем плацентарної недостатності, що вимагає ретельного спостереження (**РІВЕНЬ ДОКАЗОВОСТІ: 2++**).

Дискордантність ОМП між близнюками значною мірою пов'язана з ризиком перинатальних втрат⁶⁹. Було визначено, що відношення ризиків (hazard ratio) для ризику загальних перинатальних втрат у двійнею з дискордантністю ОМП ≥ 25% дорівнює 7.3. Згідно рекомендацій Національного інституту здоров'я і якості медичної допомоги (National Institute for Health and Care Excellence), дискордантність ОМП має бути обчислена і задокументована при кожному УЗ дослідженні, починаючи з 20-го тижня. Якщо дискордантність становить 25% або більше, пацієнтку слід скерувати до відділення медицини плода третього рівня для оцінки, інтенсивного спостереження за плодами, включаючи доплерометрію, а також, при необхідності, планування розродження¹ (**РІВЕНЬ ДОКАЗОВОСТІ: 2++**).

Класифікація монохоріальних двійнею, ускладнених сЗРП

- Класифікація сЗРП у монохоріальних двійнею базується на характері кінцево-діастолічної швидкості доплерівської кривої артерії пуповини (**НАЛЕЖНА ПРАКТИКА**).

Класифікація сЗРП базується на характері кінцево-діастолічної швидкості в артерії пуповини (Малюнок 4)⁷⁰. При I типі, крива доплерівського спектру швидкостей кровотоку артерії пуповини має позитивний кінцево-діастолічний потік. При II типі, реєструється відсутній (нульовий) або реверсний кінцево-діастолічний кровотік (ВРКДК). При III типі, визначається циклічний/інтермітуючий зразок ВРКДК. Рівень виживання при I типі сЗРП більше 90% (рівень смертності *in-utero* дорівнює 4%). Тип II сЗРП асоціюється з високим ризиком ВУЗ плода з затримкою росту та/або дуже передчасних пологів, і пов'язаних з ними ризиками неврологічних порушень другого плода, якщо він виживає (ВУЗ одного з плодів до 29%, і ризик неврологічних наслідків до 15% серед народжених до 30 тижнів). III тип сЗРП асоціюється з 10–20% ризиком раптової загибелі плода з затримкою

росту, яку неможливо спрогнозувати (навіть у випадках, коли ультразвукові показники залишаються стабільними). Також існує високий (до 20%) асоційований ризик неврологічної захворюваності у більшого близнюка, який залишився живим^{61,71} (**РІВЕНЬ ДОКАЗОВОСТІ: 2++**).

Ведення вагітностей двійнею, ускладнених сЗРП.

- При дихоріальних двійнях сЗРП необхідно спостерігати як одноплідні вагітності з затримкою росту плода (**НАЛЕЖНА ПРАКТИКА**).
- Не існує достатньо доказів для обґрунтованого ведення монохоріальних двієнь з сЗРП (**НАЛЕЖНА ПРАКТИКА**).

У дихоріальних двієнь, ускладнених сЗРП, термін розродження має визначатись на підставі оцінки ризиків і переваг, а також згідно побажань батьків, після їх консультування акушерами-гінекологами і неонатологами. Оскільки плоди мають окремі системи кровообігу, вагітність можна спостерігати так само, як одноплідну вагітність з затримкою росту плода, спостерігаючи за ознаками погіршення шляхом доплерометрії артерії пуповини, СМА та венозної протоки, а також методом оцінки біофізичного профілю плода. Ці вагітності слід вести в спеціалізованих центрах, що мають відповідний досвід. Не існує достатньо доказів для обґрунтованого ведення монохоріальних двієнь з сЗРП. Існуючі варіанти: консервативне ведення з подальшим раннім розродженням: лазерна абляція; або оклюзія пуповини близнюка з затримкою росту (для захисту другого плода)⁷² (**РІВЕНЬ ДОКАЗОВОСТІ: 2–**).

Спостереження за вагітностями двійнею, ускладненими сЗРП

- У дихоріальних двієнь, ускладнених сЗРП, доплерометрія плодів має проводитись кожні 2 тижні,

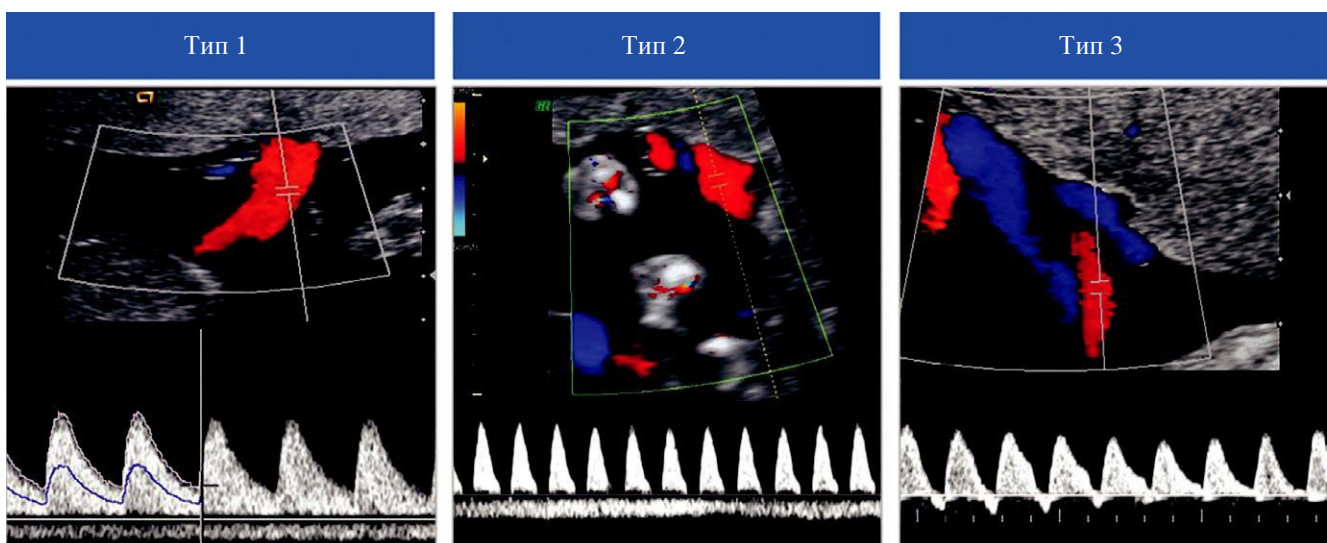
в залежності від ступеня тяжкості. У монохоріальних двієнь, ускладнених сЗРП оцінка доплеру плодів має проводитись принаймні раз на тиждень (**НАЛЕЖНА ПРАКТИКА**).

- Якщо існує значний ризик загибелі одного з плодів до 26 тижнів вагітності, можна розглянути проведення селективного припинення його життєдіяльності (**КЛАС РЕКОМЕНДАЦІЙ: D**).

У монохоріальних двієнь, ускладнених сЗРП, оцінка росту плода має проводитись принаймні кожні два тижні, і доплерометрія (артерія пуповини та СМА) раз на тиждень. При патологічному доплері в артерії пуповини, слід проводити оцінку кровотоку в ВП. Метою ведення такої вагітності є пролонгувати її до терміну життєздатності, одночасно намагаючись запобігти ВУЗ одного плода та пов'язаних з нею небезпечних наслідків для другого плода. При дихоріальних двійнях, ускладнених сЗРП, повторні огляди можуть бути менш частими, оскільки розродження до 32–34 тижнів вагітності зазвичай не рекомендується.

У випадках, коли за даними доплерометрії робиться висновок про високий ризик загибелі одного плода до 26 тижнів вагітності, слід розглянути можливість селективного припинення його життєдіяльності, щоб захистити плід з нормальним ростом від значних ушкоджень у разі загибелі меншого плода *in utero*. Ведення таких випадків є складним і повинно бути узгоджено з центром медицини плода третього рівня⁷² (**РІВЕНЬ ДОКАЗОВОСТІ: 2–**).

Рішення щодо часу розродження повинно прийматись на підставі оцінки стану плода, інтервального росту, біофізичного профілю, кровотоку в ВП та/або комп'ютеризованої кардіотокографії (КТГ) за її наявності. Але, оскільки ризик ВУЗ при цих вагітностях підвищений, розродження може бути показано і до появи патологічних ознак на доплерограммі ВП або комп'ютеризованій КТГ. Крім того, частота тяжких уражень головного мозку при монохоріальних двійнях, ускладнених сЗРП складає



Малюнок 4 Класифікація селективної затримки росту плода при монохоріальній двійні. При I типі, крива доплерівського спектру артерії пуповини має антеградний кінцево-діастолічний кровотік, в той час як при II типі кінцево-діастолічний кровотік відсутній або реверсний (ВРКДК). При III типі має місце циклічний/інтермітуючий характер ВРКДК.

приблизно 10 % і асоціюється з патологічним доплером в артерії пуповини, ВУЗ одного плода, та малим гестаційним віком при народженні⁷³. Цікаво, що ризики неонатальної захворюваності (38% vs 19%), особливо респіраторного дистрес синдрому (32% vs 6%) і уражень головного мозку, є вищими у більшого ніж у меншого близнюка⁷⁴ (**РІВЕНЬ ДОКАЗОВОСТІ: 2++**).

Ведення вагітності після загибелі одного плода з двійні

- Коли відбувається ВУЗ одного плода з двійні, вагітну слід скерувати до центру третього рівня, який має відповідний досвід (**НАЛЕЖНА ПРАКТИКА**).

Після ВУЗ одного плода наступні ускладнення, виявлено у монохоріальних та дихоріальних двієнь, відповідно⁷⁵⁻⁷⁷:

- Смерть другого плода: 15% та 3%.
- Передчасні пологи: 68% та 54%.
- Патологічні знахідки при постнатальному дослідженні структур головного мозку у другого плода: 34% та 16%.
- Неврологічні порушення у другого плода: 26% та 2% (**РІВЕНЬ ДОКАЗОВОСТІ: 2++**).

Коли один плід з монохоріальної двійні гине *in utero*, інший близнюк може втратити частину свого об'єму циркулюючої крові в судинну систему мертвого плода, і у нього може виникнути потенційно тяжка гіпотонія. Це в свою чергу може призвести до гіперперфузії головного мозку та інших органів, і стати причиною пошкодження головного мозку та смерті (**РІВЕНЬ ДОКАЗОВОСТІ: 3**).

Коли відбувається ВУЗ одного плода при монохоріальній двійні, вагітність слід вести в умовах закладу третього рівня з відповідним досвідом. Має проводитись оцінка доплерівських показників плода, особливо ПСШ в СМА, для пошуку ознак анемії у близнюка, який вижив. Консервативне ведення (тобто пролонгування вагітності) найчастіше є найбільш доречною тактикою. Швидке розродження зазвичай не показано, оскільки, якщо живий плід і отримав неврологічні пошкодження, це скоріш за все трапилось до того, як була діагностована смерть близнюка. Якщо вагітність є доношеною, тоді є сенс не відкладати пологи, але якщо вагітність є недоношеною, зазвичай рекомендується її прологувати в інтересах живого плода (з точки зору збільшення зрілості). Слід провести належне консультування батьків. Воно має включати пояснення про ризик значної довгострокової захворюваності (неврологічної або іншої) у живого плода, а також інформацію про те, що подібне пошкодження могло вже відбутись, і термінові пологи не зможуть цьому зарадити. Одночасно слід проводити оцінку стану живого плода з метою виявлення ознак його погіршення за допомогою КТГ, або доплер СМА для оцінки анемії⁷⁸. Якщо обрана консервативна тактика, кожні 2-4 тижні має проводитись біометрія плода та доплерометрична оцінка кровотоку в СМА і артерії пуповини, а розродження слід планувати на термін 34–36 тижнів, після курсу терапії стероїдами. Якщо показник ПСШ в СМА знаходиться в межах норми

протягом перших днів, анемія у плода навряд чи виникне пізніше. Діагностична візуалізація мозкових структур з метою пошуку ознак можливих уражень має проводитись через 4-6 тижнів після загибелі близнюка. За наявності вагомих доказів того, що живий плід зазнав серйозних неврологічних пошкоджень, слід розглянути можливість пізнього припинення його життєдіяльності. Слід рекомендувати проведення оцінки психомоторного розвитку близнюка, який вижив, у віці 2 років. Існують повідомлення про проведення внутрішньоутробних трансфузій плоду, який вижив, при анемії, але невідомо чи це дозволяє запобігти довгостроковій неврологічній захворюваності⁷⁹⁻⁸¹ (**РІВЕНЬ ДОКАЗОВОСТІ: 3**).

УСКЛАДНЕННЯ, СПЕЦИФІЧНІ ДЛЯ МОНОХОРІАЛЬНИХ ДВІЄНЬ

До ускладнень, які виникають лише у монохоріальних двієнь, належать СФФТ, САП, СЗАП, моноамніотична вагітність та сіамські близнюки.

Скринінг, діагностика, стадії та ведення СФФТ

Приблизно третина всіх двієнь є монохоріальними. Практично у всіх монохоріальних двієнь в плаценті наявні судинні анастомози, що з'єднують системи кровообігу двох плодів. Саме судинна архітектура цих анастомозів визначає характер ризиків. Монохоріальні близнюки мають підвищений ризик розвитку СФФТ коли порушується баланс гемодинаміки та амніотичної рідини⁸²⁻⁸⁵. Встановлення діагнозу СФФТ потребує наявності значного дисбалансу амніотичної рідини. Плід «донор» має МВК < 2 см (маловоддя) та плід «реципієнт» має МВК > 8 см (багатоводдя). В Європі діагноз багатоводдя встановлюється коли МВК ≥ 8 см в ≤ 20 тижнів та ≥ 10 см після 20 тижнів вагітності. Дискордантність розмірів є частою знахідкою, але вона не є необхідною для встановлення діагнозу. СФФТ вражає 10-15 % монохоріальних двієнь и асоціюється з підвищенням перинатальної захворюваності і смертності; без лікування він призводить до загибелі плода майже в 90% випадків, з рівнем захворюваності у тих, що вижили до 50%^{84,85}. Рання діагностика, однак, дозволяє проводити втручання з фетоскопічною лазерною абляцією, що значно покращує прогноз. Лазерна терапія при цих вагітностях призводить до подвійного виживання в 60-70% і виживання принаймні одного близнюка в 80-90%⁸⁵⁻⁸⁷.

Стадії

- Хоча класифікація стадій Quintero не завжди точно передбачає наслідки або хронологічний розвиток СФФТ, вона залишається класифікаційною системою вибору (**НАЛЕЖНА ПРАКТИКА**).

СФФТ наразі класифікують за системою Quintero (Таблиця 1)^{82,83}. Точаться дискусії щодо обґрунтованості стадіювання СФФТ за Quintero. Було помічено, що стадія I

захворювання не завжди асоціюється з найкращими наслідками. Наприклад, деякі плоди-реципієнти при вагітностях, віднесених до стадії I СФФТ за Quintero можуть мати певний ступінь серцевої дисфункції⁸⁸⁻⁹⁰. Інша критика полягає в тому, що система не відображає хронологічний порядок погіршення (наприклад стадія I може перейти в стадію 5, оминаючи стадії 2, 3, та 4), а також належно не прогнозує виживання після лікування. Хоча включення додаткових серцево-судинних параметрів дозволяє відрізнити додаткові ознаки захворювання незалежно від стадій Quintero, вони не покращують прогнозування наслідків після лікування. Тим не менш, система стадій Quintero залишається найбільш широкоживаною для класифікації вагітностей двійнею, ускладнених СФФТ (**РІВЕНЬ ДОКАЗОВОСТІ: 2+**).

Таблиця 1 Система визначення стадій Quintero⁸²

Стадія	Класифікація
I	Послідовність «багатоводдя-маловоддя»: МВК > 8 см у плода «реципієнта» і МВК < 2 см у плода «донора»
II	Сечовий міхур у плода «донора» не візуалізується при ультразвуковому дослідженні
III	Відсутній або зворотний діастолічний кровотік в артерії пуповини, реверсний потік в а-хвилі у вензній протоці, пульсуючий кровотік в вені пуповини у будь якого з близнюків
IV	Водянка у одного або обох близнюків
V	Смерть одного чи обох близнюків

МВК, максимальна вертикальна кишена.

Скринінг СФФТ

- У монохоріальних двієнь скринінг СФФТ слід починати в 16 тижнів, з повторенням сканування кожні 2 тижні (**НАЛЕЖНА ПРАКТИКА**).

Моніторинг монохоріальних двієнь на розвиток СФФТ слід починати зі сканування в 16 тижнів вагітності; після цього слід повторювати огляди кожні 2 тижні. При кожному дослідженні оператор повинен визначити та задокументувати наявність складок амніотичної перетинки та виміряти МВК амніотичної рідини у кожного плода. Якщо має місце значна дискордантність МВК або наявні складки амніотичної мембрани, може призначатись більш часте ультразвукове спостереження. СФФТ набагато рідше зустрічається у МХМА двієнь, порівняно з МХДА; ультразвукові діагностичні ознаки включають багатоводдя в загальному амніотичному міхурі та дискордантні розміри сечових міхурів.

Прогноз при монохоріальній двійні з дискордантністю амніотичної рідини

- Монохоріальні двійні з неускладненою дискордантністю амніотичної рідини можна спостерігати один раз на тиждень, щоб виключити прогресування до СФФТ (**НАЛЕЖНА ПРАКТИКА**).

Монохоріальні двійні з дискордантністю амніотичної рідини між близнюками, яка не відповідає критерію 8см/2см (іншими словами, залишається в "нормальному" діапазоні), та нормальними результатами доплерометрії в артерії пуповини, асоціюються з гарними наслідками (93% загальне виживання) та низьким ризиком (14%) прогресування до тяжкого СФФТ⁹¹⁻⁹³. Однак загальноприйнятою практикою для цих вагітностей є щотижневе спостереження, щоб впевнитись у відсутності прогресування до СФФТ (**РІВЕНЬ ДОКАЗОВОСТІ: 2+**).

Лікування СФФТ

- Лазерна абляція є методом вибору для лікування СФФТ на стадіях II та вище за Quintero (**КЛАС РЕКОМЕНДАЦІЙ: А**).
- Консервативне ведення з інтенсивним спостереженням або лазерна абляція можуть розглядатись при стадії I за Quintero (**КЛАС РЕКОМЕНДАЦІЙ: В**).
- Коли лазерне лікування недоступне, прийнятною альтернативою після 26 тижня вагітності може бути серія амніоредукцій (**КЛАС РЕКОМЕНДАЦІЙ: А**).

При СФФТ, діагностованому до 26 тижнів, найкращим методом лікування є лазерна абляція, оскільки дані свідчать, що це призводить до кращих наслідків порівняно з амніоредукцією або септостомією⁸⁵ (**РІВЕНЬ ДОКАЗОВОСТІ: 1+**). Загальноприйнятою є точка зору, що стадія Quintero II та вище потребуватимуть лікування, та багато центрів вестимуть стадію I Quintero консервативно. Проте, якщо відсутня можливість проведення компетентної лазерної абляції, амніоредукція є прийнятною альтернативою для вагітностей, при встановленні діагнозу після 26 тижнів⁸⁵. Однак, існують певні докази того, що проведення лазерної абляції є все ж таки кращим методом лікування для СФФТ, незалежно від того був він діагностований рано (до 16 тижнів) чи пізно (після 26 тижня вагітності)^{93,94}. В очікуванні результатів рандомізованих досліджень порівняння ефективності консервативного ведення та використання лазерної терапії, і консервативне ведення з інтенсивним спостереженням, і лазерна терапія вважаються прийнятними варіантами при I стадії СФФТ. Якщо для стадії I за Quintero обрано консервативне ведення, наростання багатоводдя, дискомфорт матері та вкорочення шийки матки вважаються критеріями «порятунку», які сигналізують о необхідності проведення фетоскопічної лазерної терапії. В систематичному огляді ведення вагітності з I стадією СФФТ загальне виживання виявилось однаковим у пацієнток з лазерною терапією та консервативним веденням (85% та 86%, відповідно), але було дещо нижчим серед тих, кому виконувалась амніоредукція (77%)⁹⁵ (**РІВЕНЬ ДОКАЗОВОСТІ: 2-**). Після лазерної терапії частота рецидиву СФФТ досягає 14 %, що ймовірно пов'язано з анастомозами, пропущеними під час первинної лазерної терапії⁹⁶ (**РІВЕНЬ ДОКАЗОВОСТІ: 2-**). Ризик рецидиву СФФТ та виникнення САП зменшується при використанні

методики Соломона (лазерна дихоріонізація по екватору) порівняно з високо-селективною методикою^{86,87} (**РІВЕНЬ ДОКАЗОВОСТІ: 1+**).

Іншим варіантом ведення тяжкого СФФТ є селективне припинення життєдіяльності одного плода шляхом біполярної діатермії, лазерної коагуляції або РЧА його пуповини. Це означає, що цим плодом жертвують, сподіваючись захистити іншого близнюка від смерті або ураження мозку. Зрідка батьки можуть обрати переривання всієї вагітності.

Спостереження та оптимальний термін розродження при двійнях з СФФТ

- Загальноприйнятою практикою є щотижнева ультразвукова оцінка протягом перших двох тижнів після лікування, з подальшим зменшенням частоти до одного разу на два тижні після клінічних доказів припинення патологічного процесу (**НАЛЕЖНА ПРАКТИКА**).
- У випадку загибелі одного плода (після лазерної абляції), слід розглянути проведення діагностичної візуалізації мозкових структур другого плода через 4–6 тижнів, крім того, у віці 2 років йому має бути проведена оцінка психомоторного розвитку (**НАЛЕЖНА ПРАКТИКА**).

Не існує жодних доказів для вибору частоти ультразвукового спостереження після лікування СФФТ. Однак, результатом лікування має стати нормалізація кількості амніотичної рідини протягом 14 днів після лікуванні⁹⁷. Серцева дисфункція зазвичай нормалізується у реципієнта протягом 1 місяця, тоді як донор страждає на тимчасові порушення функції серця⁹⁸ (**РІВЕНЬ ДОКАЗОВОСТІ: 2+**). Загальноприйнятою практикою є щотижнева ультразвукова оцінка протягом перших 2 тижнів після лікування, з подальшим зменшенням частоти до одного разу на два тижні після клінічних ознак припинення патологічного процесу. При кожному ультразвуковому огляді слід оцінювати МВК, біометричні параметри (кожні 2 тижні), та доплерівські показники в артерії пуповини, СМА (ПСШ) і веноній протоці у обох плодів. Однак, 8% всіх близнюків, як реципієнтів, так і донорів, матимуть стеноз легеневої артерії у віці 10 років⁹⁹, а 4% з тих, хто виживає, мають антенатальне пошкодження головного мозку¹⁰⁰ (**РІВЕНЬ ДОКАЗОВОСТІ: 3**). Під час цих оглядів слід проводити детальну оцінку мозку, серця та кінцівок (ризик ампутації, через тромбоз або амніотичні тяжі). Функціональні серцеві проблеми та антенатальні ураження головного мозку можуть стати очевидними лише в третьому триместрі. Деякі центри медицини плода пропонують проведення магнітно-резонансної томографії (МРТ) головного мозку в 30 тижнів всім плодам, які залишилися живими після лазерної терапії, для виявлення аномалій головного мозку, таких як порушення міграції та проліферації. Однак докази, що підтверджують таку практику, є обмеженими, а специфічність діагностики, і

клінічне значення в сенсі довгострокової неврологічної захворюваності є невідомими¹⁰¹. Не існує достатньо доказів щодо оптимального часу та способу розродження для монохоріальних двійнь, яким проводилось лікування СФФТ, але загальний консенсус полягає в тому, що його слід проводити в 34 тижнів вагітності, після курсу стероїдів¹⁰². Однак, доцільно також прийняти схожу стратегію для всіх монохоріальних двійнь, з розродженням в 34 тижня вагітності при персистенції патологічного процесу, та з розродженням в 37 тижнів, коли є повне його припинення. Оптимальний шлях розродження після лазерної терапії ще не був визначений.

Двійні, яким проводилось лікування лазером у зв'язку з СФФТ, слід віднести до групи високого ризику несприятливих наслідків, навіть якщо відбувається нормалізація кількості амніотичної рідини (**РІВЕНЬ ДОКАЗОВОСТІ: 2-**). При вагітностях, ускладнених загибеллю одного плода (після лазерної абляції), слід розглянути проведення діагностичної візуалізації мозкових структур плода, який вижив через 4–6 тижнів, а також оцінку психомоторного розвитку у віці 2 років.

Ризик аномалій головного мозку та затримка психомоторного розвитку у двійнь з СФФТ

Монохоріальні двійні, ускладнені СФФТ, ВУЗ одного плода або САП мають високий ризик аномалій головного мозку та інвалідації внаслідок неврологічних порушень^{73,103–105}. При вагітностях, ускладнених СФФТ, повідомлялось про ураження головного мозку в 5% випадків після лазерної терапії, в 14% - після серії амніоредукцій та в 21% - при очікувальній тактиці¹⁰⁴ (**РІВЕНЬ ДОКАЗОВОСТІ: 2-**). І донор і реципієнт мають ризик розвитку як ішемічних, так і геморагічних уражень¹⁰⁴. В середньому, у віці 34 місяців після лазерної терапії СФФТ 7% дітей мали значні неврологічні порушення^{106,107} (**РІВЕНЬ ДОКАЗОВОСТІ: 2-**). Неврологічні наслідки у віці 6 років та у віці 2 років і 10 місяців були схожими, - до 9% дітей мали значну затримку психомоторного розвитку¹⁰⁸ (**РІВЕНЬ ДОКАЗОВОСТІ: 2-**).

Скринінг, діагностика та ведення синдрому анемії-поліцитемії при двійні (САП)

- Пренатальна діагностика САП ґрунтується на виявленні дискордантних патологічних доплерограмм в СМА (**КЛАС РЕКОМЕНДАЦІЙ: D**).
- Існує мало доказів щодо наслідків та оптимального ведення САП; тому варіанти лікування повинні бути індивідуалізовані та обговорені з батьками (**НАЛЕЖНА ПРАКТИКА**).

Розуміння природного перебігу, а також наслідків САП при монохоріальній вагітності для плода і новонародженого знаходиться в процесі розвитку. Більш того, ще належить встановити оптимальне лікування,

частоту та спосіб спостереження. Частота спонтанного виникнення САП у МХДА двійні доходить до 5%. Однак він може ускладнити до 13% випадків СФФТ після лазерної абляції⁹⁶. Вважають що САП розвивається через наявність мінімальних артеріовенозних анастомозів (< 1 мм), через які здійснюється повільна трансфузія крові від донора реципієнту, що призводить до значної дискордантності концентрації гемоглобіну при народженні (**РІВЕНЬ ДОКАЗОВОСТІ: 3**). Постнатально діагноз САП базується на виявленні ознак хронічної анемії (включаючи ретикулоцитоз) у донора та поліцитемії у реципієнта. Діагностичні критерії включають різницю концентрацій гемоглобіну між близнюками більше ніж 8 г/дл, та принаймні одну з двох ознак: співвідношення кількості ретикулоцитів між донором і реципієнтом більше 1.7 або наявність малих судинних анастомозів (діаметр < 1 мм) в плаценті^{109,110}. Пренатальна діагностика САП ґрунтується на виявленні дискордантних патологічних доплерограмм в СМА, зокрема ПСШ в СМА > 1,5 МоМ (multiples of the median, кратної медіани) у донора, що свідчить про анемію плода, та ПСШ в СМА < 1,0 МоМ у реципієнта, що свідчить про поліцитемію. Додатковими ультразвуковими ознаками при САП можуть бути різниця ехогенності та товщі плаценти, з більш світлою, потовщеною частиною, що належить донору, і більш тонкою, гіпоехогенною частиною у реципієнта. Структура печінки у плода з поліцитемією може мати вигляд «зоряного неба» через зменшену ехогенність паренхіми печінки та збільшення «яскравості» стінок порталних венул. В таблиці 2 представлена класифікація стадій згідно антенатальних та постнатальних критеріїв^{109,110} (**РІВЕНЬ ДОКАЗОВОСТІ: 3**).

Наслідки вагітностей, ускладнених САП можуть бути різними. Тяжкий САП може закінчитись внутрішньоутробною загибеллю обох близнюків. На іншому кінці спектру, помірний САП може закінчитись

Таблиця 2 Антенатальне та постнатальне визначення стадій синдрому анемії-поліцитемії при двійні (САП)^{109,110}

Стадія	Антенатальні критерії	Постнатальні критерії: різниця Hb (g/dL)
1	СМА-ПСШ донора > 1.5 МоМ та СМА-ПСШ реципієнта < 1.0 МоМ, без інших ознак порушення стану плодів	> 8.0
2	СМА- ПСШ донора > 1.7 МоМ та СМА-ПСШ реципієнта < 0.8 МоМ, без інших ознак порушення стану плодів	> 11.0
3	Стадії 1 або 2 та ознаки серцевої недостатності у донора (АП- ВРКДК, ВП пульсуючий кровотік, або підвищення резистентності чи реверс в DV)	> 14.0
4	Водянка у плода-донора	> 17.0
5	Загибель одного або обох плодів, якій передувала СПА	> 20.0

ВРКДК, відсутній/реверсний кінцево-діастолічний кровотік; ВП, венозна протока; Hb, гемоглобін; СМА, середня мозкова артерія; МоМ, multiples of median, кратне медіани; ПІ, пульсаційний індекс; ПСШ, пікова систолічна швидкість; АП, артерія пуповини; ВП, вена пуповини.

народженням двох здорових новонароджених (крім істотної різниці в рівні гемоглобіну між ними). Схоже що основною захворюваністю у новонароджених є анемія (що потребує переливання крові) та поліцитемія (що може потребувати часткового замінного переливання крові)¹¹¹. Однак існують повідомлення про випадки тяжкого ураження головного мозку у новонароджених з САП¹¹². Останні дані показують, що у монохоріальних двійнь, ускладнених САП, ризик затримки психомоторного розвитку є підвищеним (20%)¹¹³. Тому рекомендується проводити огляд структур головного мозку в третьому триместрі та оцінку неврологічного статусу у віці 2 років (**РІВЕНЬ ДОКАЗОВОСТІ: 3**).

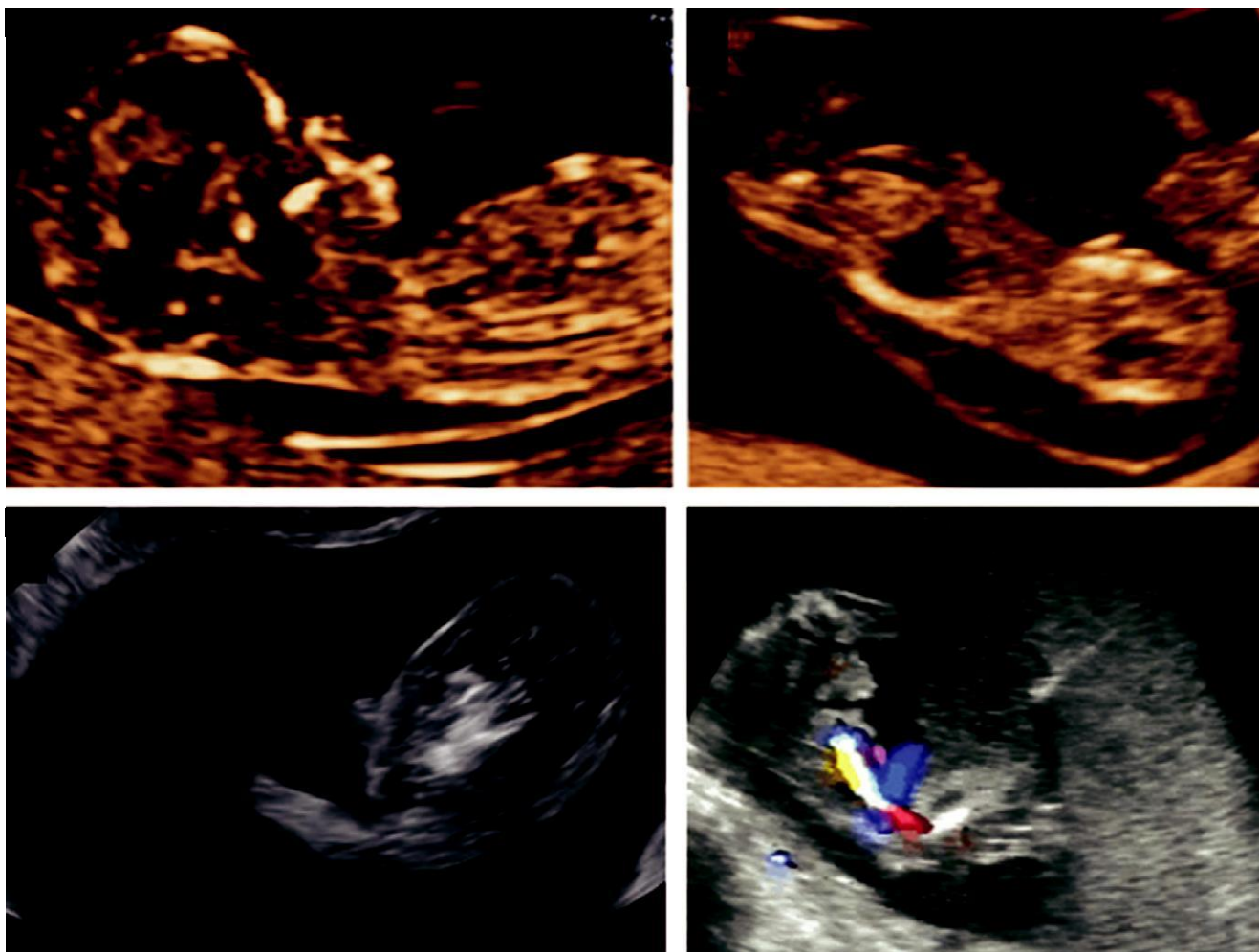
Варіанти ведення залежать від гестаційного віку на момент встановлення діагнозу, вибору батьків, тяжкості захворювання та технічної можливості внутрішньо-утробного лікування. Таким чином ведення двійнь, ускладнених САП має бути індивідуалізованим. До найбільш уживаних варіантів належать консервативне ведення, раннє розродження, лазерна абляція або внутрішньоутробне переливання крові (ВУПК) плоду з анемією, комбіноване ВУПК плоду з анемією та часткове замінне переливання для розведення крові плоду з поліцитемією¹¹⁴. З метою скринінгу САП слід проводити вимірювання СМА-ПСШ у обох плодів, починаючи з 20 тижнів, а також при контрольному дослідженні випадків після лікування СФФТ. Попередження САП шляхом модифікації методики фетоскопічної лазерної абляції залишається найкращим способом профілактики захворюваності^{87,115} (**РІВЕНЬ ДОКАЗОВОСТІ: 3**).

Синдром зворотної артеріальної перфузії близнюків (СЗАП)

- Шанси на виживання плода-«помпи» збільшуються при використанні мінімально інвазивних методик (наприклад, коагуляція пуповини, лігація пуповини та фотокоагуляція анастомозів, а також інтрафетальні методики), оптимально до 16 тижнів вагітності (**КЛАС РЕКОМЕНДАЦІЙ: D**).

СЗАП є рідкісним ускладненням монохоріальних двійнь (1% монохоріальних вагітностей та 1 на 35 000 загальної кількості вагітностей). Він характеризується наявністю акардіального об'ємного утворення, що кровопостається близнюком, який виглядає нормально (pump, «помпа») (Малюнок 5)¹¹⁶. Перфузія відбувається ретроградним шляхом через артеріо-артеріальні анастомози, зазвичай через загальне місце виходу пуповин з плаценти¹¹⁷. Ця специфічна організація судин створює умови для гіпердинамічної циркуляції та прогресуючої серцевої недостатності через збільшення серцевого викиду у плода «помпи»¹¹⁷. Ризик загибелі плода-«помпи» на тлі СЗАП при консервативному веденні сягає 30% ще до 18 тижнів вагітності¹¹⁸ (**РІВЕНЬ ДОКАЗОВОСТІ: 3**).

Різні мінімально інвазивні методики, такі як коагуляція пуповини, перев'язування пуповини, і фотокоагуляція анастомозів, а також інтрафетальні методи, такі як РЧА та



Малюнок 5 (а) Середньо-сагітальне ультразвукове зображення плода-«помпи» при вагітності, ураженій синдромом зворотної артеріальної перфузії близнюків (СЗАП). (b,c) Сагітальні зрізи деформованого плода зі зворотною перфузією. (d) Інтрафетальне лазерне втручання з метою припинення кровотоку до акардіального плода. Під УЗ контролем голка вводиться в акардіального плода близько місця виходу пуповини

інтрафетальне лазерне втручання використовують з метою попередження загибелі плода-«помпи» (Малюнок 5)¹¹⁹. Вживання близнюка-«помпи» при використанні цих лікувальних методик наближається до 80%. При вагітностях, ускладнених СЗАП зазвичай проводять серійний моніторинг з метою своєчасного проведення внутрішньоутробної терапії при появі ознак серцевого перевантаження у плода-«помпи», або ознак збільшення перфузії (включаючи появу багатоводдя) чи росту акардіального плода¹¹⁹. Для цього показаний ретельний моніторинг та ультразвукове спостереження в центрі медицини плода третього рівня. Однак, постійний моніторинг за допомогою ультразвукових і доплерівських методик не може запобігти раптовій загибелі. Якщо лікування є необхідним, схоже його краще проводити до 16 тижнів вагітності¹²⁰. Частота передчасних пологів до 32 тижнів вагітності складає приблизно 10%¹²⁰. Останні дані свідчать про зворотній зв'язок між гестаційним віком на момент лікування і терміном, коли відбуваються пологи. Таким чином вживання можна покращити проведенням елективного втручання в 12–14 тижнів вагітності¹²¹. Однак важливо визнати, що ці докази походять з обсерваційних досліджень та невеликих серій випадків, що не дозволяє порівняти рівень втрат в групах

з ранніми та більш пізніми втручаннями (**РІВЕНЬ ДОКАЗОВОСТІ: 3**).

Монохоріальна моноамніотична (МХМА) двійня

- Переплетіння пуповин у МХМА близнюків наявне практично в усіх випадках і схоже суттєво не збільшує захворюваність та смертність (**КЛАС РЕКОМЕНДАЦІЙ: D**).
- Рекомендується розродження шляхом кесарського розтину в 32–34 тижні (**КЛАС РЕКОМЕНДАЦІЙ: D**).

МХМА двійні складають приблизно 5% від загальної кількості монохоріальних двієнь¹²². За даними літератури рівень перинатальних втрат до 16 тижнів вагітності сягає 50%¹²³ (**РІВЕНЬ ДОКАЗОВОСТІ: 3**). Більшість втрат відбуваються через аномалії плода та спонтанні викидні¹²³ (**РІВЕНЬ ДОКАЗОВОСТІ: 3**). Ведення цих вагітностей може бути складним і має проводитись в центрах, що мають відповідну експертизу. Рівень втрат зменшився, з 40% за даними більш ранніх публікацій^{124–126} до 10–15% в дослідженнях останніх років¹²⁷ (**РІВЕНЬ ДОКАЗОВОСТІ: 2–**). В когортному дослідженні, яке включало 98 МХМА двієнь, рівень перинатальної

смертності (з 20 тижнів вагітності до 28 днів після народження) дорівнював 19%¹²⁸. Однак, після виключення плодів з летальними аномаліями, цей показник становив 17%. Після 32 тижнів вагітності лише дві вагітності ускладнились перинатальною смертністю (4%). Частота СФФТ та уражень головного мозку становила 6% та 5%, відповідно¹²⁸ (**РІВЕНЬ ДОКАЗОВОСТІ: 3**). Рекомендований час розродження коливається від 32 до 36 тижнів вагітності. Нещодавні дослідження свідчать, що МХМА двійні мають підвищений ризик ВУЗ у порівнянні з іншими типами двійнь і вони потребують розродження шляхом кесарського розтину між 32 та 34 тижнями вагітності (**РІВЕНЬ ДОКАЗОВОСТІ: 3**). Це базується на даних, що після 32 + 4 тижнів, ризик ВУЗ у випадку продовження МХМА вагітності є вищим ніж ризик нереспіраторних ускладнень у новонароджених при розродженні двійні¹²⁹. Таким чином, індивідуалізована оцінка цих вагітностей має визначати час розродження.

Важливо усвідомлювати, що переплетіння пуповин виявляється практично в усіх випадках М двійнь при методичному УЗ дослідженні, і кольоровому доплерівському картуванні¹³⁰. Систематичний огляд, який включав 114 пар моноамніотичних двійнь (228 плодів) з переплетінням пуповин дійшов висновку, що воно додатково не сприяє пренатальній захворюваності і смертності¹²⁷. Більше того, наявність «вирізки» в артерії пуповини, без інших ознак погіршення стану плода, не є показником несприятливих перинатальних наслідків¹³¹ (**РІВЕНЬ ДОКАЗОВОСТІ: 2–**).

Під час селективної редукції у МХМА двійнь (при наявності дискордантних аномалій, СЗАП, тяжкого СФФТ чи сЗРП), рекомендується після оклюзії пересікати пуповину з метою запобігання загибелі другого плода через пошкодження пуповини^{132–135}. Перинатальні наслідки наближаються до наслідків у дискордантних МХДА двійнь, яким проводилась оклюзія пуповини. Однак частота передчасного дородового розриву плодових оболонок є вищою, а гестаційний вік при народженні нижчим у МХМА двійнь, порівняно з МХДА (**РІВЕНЬ ДОКАЗОВОСТІ: 3**).

Сіамські близнюки (conjoined twins)

Сіамські близнюки зустрічаються дуже рідко, приблизно 1 випадок на 100 000 вагітностей (1% монохоріальних двійнь). Сіамські близнюки завжди є МХМА двійнями. Нормою наразі є встановлення діагнозу в першому триместрі (при візуалізації близько розташованих та фіксованих тіл плодів, зі злиттям ліній шкіри на певних ділянках). Нещодавно опублікований аналіз серії з 14 випадків від одного консультативного центру показав, що після встановлення діагнозу 20% батьків обрали переривання вагітності, та 10% плодів загинули *in utero*. Серед тих випадків, коли вагітність вирішили продовжувати, живими були виписані лише близько 25%, і більшість з них мали високу захворюваність¹³⁶.

Класифікація сіамських близнюків залежить від місця з'єднання. Найбільш поширеною формою є торакопаги,

коли плоди розгорнуті один до одного і з'єднані на рівні між грудною кліткою та животом, часто зі злиттям печінок, сердець, та структур кишечника¹³⁶.

При продовженні вагітності, детальне експертне ультразвукове дослідження (з використанням МРТ, або без нього) є важливим для ретельної оцінки серцево-судинної (та іншої) анатомії близнюків якомога ближче до пологів. Хоча існують повідомлення про вагінальні пологи у сіамських близнюків, існує високий ризик утруднених пологів, дистокії та розриву матки, тому зараз правилом є розродження шляхом елективного кесарського розтину¹³⁷. Таких вагітних слід скеровувати для обстеження в центри медицини плода, з можливістю мультидисциплінарної оцінки та консультування. Пологи мають відбуватись в центрах з досвідом постнатальної терапевтичної та хірургічної допомоги подібним пацієнтам. Існують високі ризики постнатальної смертності, і захворюваність має місце практично в усіх випадках.

АВТОРИ НАСТАНОВ

A. Khalil, Fetal Medicine Unit, St George's Hospital, St George's University of London, London, UK

M. Rodgers, Centre for Reviews and Dissemination, University of York, UK

A. Baschat, The Johns Hopkins Center for Fetal Therapy, Baltimore, MD, USA

A. Bhide, Fetal Medicine Unit, St George's Hospital, St George's University of London, London, UK

E. Gratacos, Fetal Medicine Units and Departments of Obstetrics, Hospital Clinic-IDIBAPS, University of Barcelona, Barcelona, Spain

K. Hecher, Department of Obstetrics and Fetal Medicine, University Medical Center Hamburg-Eppendorf, Hamburg, Germany

M. D. Kilby, Centre for Women's and Children's Health, University of Birmingham and Fetal Medicine Centre, Birmingham Women's Foundation Trust, Birmingham, UK

L. Lewi, Department of Obstetrics and Gynecology, University Hospitals Leuven, Leuven, Belgium

K. H. Nicolaides, Harris Birthright Research Centre for Fetal Medicine, King's College Hospital, London, UK

D. Oepkes, Division of Fetal Medicine, Department of Obstetrics, Leiden University Medical Center, Leiden, The Netherlands

N. Raine-Fenning, Division of Child Health, Obstetrics and Gynaecology, School of Medicine, University of Nottingham, Nottingham, UK

K. Reed, Twin and Multiple Births Association (TAMBA)

L. J. Salomon, Hopital Necker-Enfants Malades, AP-HP, Universite' Paris Descartes, Paris, France

A. Sotiriadis, Department of Obstetrics and Gynaecology, Aristotle University of Thessaloniki, Thessaloniki, Greece

B. Thilaganathan, Fetal Medicine Unit, St George's Hospital, St George's University of London, London, UK

Y. Ville, Hospital Necker-Enfants Malades, AP-HP, Universite' Paris Descartes, Paris, France

ЦИТУВАННЯ

На ці рекомендації слід посилатись наступним чином: «Khalil A, Rodgers M, Baschat A, Bhide A, Gratacos E, Hecher K, Kilby MD, Lewi L, Nicolaides KH, Oepkes D, Raine-Fenning N, Reed K, Salomon LJ, Sotiriadis A, Thilaganathan B, Ville Y. ISUOG Practice Guidelines: role of ultrasound in twin pregnancy. *Ultrasound Obstet Gynecol* 2016; **47**: 247–263.»

ПЕРЕЛІК ПОСИЛАНЬ

- National Collaborating Center for Women's and Children's Health (UK). *Multiple Pregnancy. The Management of Twin and Triplet Pregnancies in the Antenatal Period*. Commissioned by the National Institute for Clinical Excellence. RCOG Press: London, September 2011.
- Martin JA, Hamilton BE, Sutton PD, Ventura SJ, Menacker F, Kirmeyer S, Mathews TJ. Births: final data for 2006. *Natl Vital Stat Rep* 2009; **57**: 1–102.
- Sehire NJ, Snijders RJ, Hughes K, Sepulveda W, Nicolaides KH. The hidden mortality of monochorionic twin pregnancies. *Br J Obstet Gynaecol* 1997; **104**: 1203–1207.
- Joseph K, Liu S, Demissie K, Wen SW, Platt RW, Ananth CV, Dzakpasu S, Sauve R, Allen AC, Kramer MS; The Fetal and Infant Health Study Group of the Canadian Perinatal Surveillance System. A parsimonious explanation for intersecting perinatal mortality curves: understanding the effect of plurality and of parity. *BMC Pregnancy Childbirth* 2003; **3**: 3.
- Hack KE, Derks JB, Elias SG, Franx A, Roos EJ, Voerman SK, Bode CL, Koopman-Esseboom C, Visser GH. Increased perinatal mortality and morbidity in monochorionic versus dichorionic twin pregnancies: clinical implications of a large Dutch cohort study. *BJOG* 2008; **115**: 58–67.
- Southwest Thames Obstetric Research Collaborative (STORK). Prospective risk of late stillbirth in monochorionic twins: a regional cohort study. *Ultrasound Obstet Gynecol* 2012; **39**: 500–504.
- Garne E, Andersen HJ. The impact of multiple pregnancies and malformations on perinatal mortality. *J Perinat Med* 2004; **32**: 215–219.
- Luke B, Brown MB. The changing risk of infant mortality by gestation, plurality, and race: 1989–1991, versus 1999–2001. *Pediatrics* 2006; **118**: 2488–2497.
- Chan A, Scott J, Nguyen A, Sage L. *Pregnancy Outcome in South Australia 2007*. Pregnancy Outcome Unit, SA Health: Adelaide, 2008.
- Elliott JP. High-order multiple gestations. *Semin Perinatol* 2005; **29**: 305–311.
- Laws PJ, Hilder L. *Australia's Mothers and Babies 2006*. AIWH National Perinatal Statistics Unit: Sydney, 2008.
- Tucker J, McGuire W. Epidemiology of preterm birth. *BMJ* 2004; **329**: 675–678.
- Salomon LJ, Cavicchioli O, Bernard JP, Duyme M, Ville Y. Growth discrepancy in twins in the first trimester of pregnancy. *Ultrasound Obstet Gynecol* 2005; **26**: 512–516.
- Dias T, Mahsud-Dornan S, Thilaganathan B, Papageorgiou A, Bhide A. First-trimester ultrasound dating of twin pregnancy: are singleton charts reliable? *BJOG* 2010; **117**: 979–984.
- Chaudhuri K, Su LL, Wong PC, Chan YH, Choolani MA, Chia D, Biswas A. Determination of gestational age in twin pregnancy: Which fetal crown-rump length should be used? *J Obstet Gynaecol Res* 2013; **39**: 761–765.
- Lopriore E, Sueters M, Middeldorp JM, Klumper F, Oepkes D, Vandenbussche FP. Twin pregnancies with two separate placental masses can still be monochorionic and have vascular anastomoses. *Am J Obstet Gynecol* 2006; **194**: 804–808.
- National Collaborating Center for Women's and Children's Health. *Multiple Pregnancy: Evidence Update*. Commissioned by the National Institute for Clinical Excellence. NICE: Manchester, March 2013.
- Dias T, Ladd S, Mahsud-Dornan S, Bhide A, Papageorgiou A, Thilaganathan B. Systematic labelling of twin pregnancies on ultrasound. *Ultrasound Obstet Gynecol* 2011; **38**: 130–133.
- Sueters M, Middeldorp JM, Lopriore E, Oepkes D, Kanhai HH, Vandenbussche FP. Timely diagnosis of twin-to-twin transfusion syndrome in monochorionic twin pregnancies by biweekly sonography combined with patient instruction to report onset of symptoms. *Ultrasound Obstet Gynecol* 2006; **28**: 659–664.
- de Villiers SF, Slaghekke F, Middeldorp JM, Walther FJ, Oepkes D, Lopriore E. Placental characteristics in monochorionic twins with spontaneous versus post-laser twin anemia-polycythemia sequence. *Placenta* 2013; **34**: 456–459.
- Sankaran S, Rozette C, Dean J, Kyle P, Spencer K. Screening in the presence of a vanished twin: nuchal translucency or combined screening test? *Prenat Diagn* 2011; **31**: 600–601.
- Prats P, Rodríguez I, Comas C, Puerto B. Systematic review of screening for tri-somy 21 in twin pregnancies in first trimester combining nuchal translucency and biochemical markers: a meta-analysis. *Prenat Diagn* 2014; **34**: 1077–1083.
- Agarwal K, Alfirevic Z. Pregnancy loss after chorionic villus sampling and genetic amniocentesis in twin pregnancies: a systematic review. *Ultrasound Obstet Gynecol* 2012; **40**: 128–134.
- Hansen M, Kurinczuk JJ, Milne E, de Klerk N, Bower C. Assisted reproductive technology and birth defects: a systematic review and meta-analysis. *Hum Reprod Update* 2013; **19**: 330–353.
- Royal College of Obstetricians and Gynaecologists. *Amniocentesis and Chorionic Villus Sampling*. Green-Top Guideline No. 8. RCOG Press: London, 2010.
- Gallot D, Vel'emir L, Delabaere A, Accoceberry M, Niro J, Vendittelli F, Laurichesse-Delmas H, Jaquetin B, Lemeray D. Which invasive diagnostic procedure should we use for twin pregnancies: chorionic villous sampling or amniocentesis? *J Gynecol Obstet Biol Reprod (Paris)* 2009; **38**: S39–44.
- Hui L. Non-invasive prenatal testing for fetal aneuploidy: charting the course from clinical validity to clinical utility. *Ultrasound Obstet Gynecol* 2013; **41**: 2–6.
- Gil MM, Quezada MS, Revello R, Akolekar R, Nicolaides KH. Analysis of cell-free DNA in maternal blood in screening for fetal aneuploidies: updated meta-analysis. *Ultrasound Obstet Gynecol* 2015; **45**: 249–266.
- Evans MI, Goldberg JD, Horenstein J, Wapner RJ, Ayoub MA, Stone J, Lipitz S, Achiron R, Holzgreve W, Brambati B, Johnson A, Johnson MP, Shalhoub A, Berkowitz RL. Selective termination for structural, chromosomal, and mendelian anomalies: international experience. *Am J Obstet Gynecol* 1999; **181**: 893–897.
- Machin G. Non-identical monozygotic twins, intermediate twin types, zygosity testing, and the non-random nature of monozygotic twinning: a review. *Am J Med Genet C Semin Med Genet* 2009; **151C**: 110–127.
- Lewi L, Blickstein I, Van Schoubroeck D, Gloning KP, Casteels M, Brandenburg H, Frys JP, Deprest J. Diagnosis and management of heterokaryotypic monochorionic twins. *Am J Med Genet A* 2006; **140**: 272–275.
- Lewi L, Gratacos E, Ortibus E, Van Schoubroeck D, Carreras E, Higuera T, Perapoch J, Deprest J. Pregnancy and infant outcome of 80 consecutive cord coagulations in complicated monochorionic multiple pregnancies. *Am J Obstet Gynecol* 2006; **194**: 782–789.
- Fratelli N, Prefumo F, Fichera A, Valcamonica A, Marella D, Frusca T. Nuchal translucency thickness and crown rump length discordance for the prediction of outcome in monochorionic diamniotic pregnancies. *Early Hum Dev* 2011; **87**: 27–30.
- Memmo A, Dias T, Mahsud-Dornan S, Papageorgiou AT, Bhide A, Thilaganathan B. Prediction of selective fetal growth restriction and twin-to-twin transfusion syndrome in monochorionic twins. *BJOG* 2012; **119**: 417–421.
- Maiz N, Staboulidou I, Leal AM, Minekawa R, Nicolaides KH. Ductus venosus Doppler at 11 to 13 weeks of gestation in the prediction of outcome in twin pregnancies. *Obstet Gynecol* 2009; **113**: 860–865.
- Linskens IH, de Mooij YM, Twisk JW, Kist WJ, Oepkes D, van Vugt JM. Discordance in nuchal translucency measurements in monochorionic diamniotic twins as predictor of twin-to-twin transfusion syndrome. *Twin Res Hum Genet* 2009; **12**: 605–610.
- Kagan KO, Gazzoni A, Sepulveda-Gonzalez G, Sotiriadis A, Nicolaides KH. Discordance in nuchal translucency thickness in the prediction of severe twin-to-twin transfusion syndrome. *Ultrasound Obstet Gynecol* 2007; **29**: 527–532.
- D'Antonio F, Khalil A, Dias T, Thilaganathan B; Southwest Thames Obstetric Research Collaborative. Crown-rump length discordance and adverse perinatal outcome in twins: analysis of the Southwest Thames Obstetric Research Collaborative (STORK) multiple pregnancy cohort. *Ultrasound Obstet Gynecol* 2013; **41**: 621–626.
- D'Antonio F, Khalil A, Pagani G, Papageorgiou AT, Bhide A, Thilaganathan B. Crown-rump length discordance and adverse perinatal outcome in twin pregnancies: systematic review and meta-analysis. *Ultrasound Obstet Gynecol* 2014; **44**: 138–146.
- Kalish RB, Gupta M, Perni SC, Berman S, Chasen ST. Clinical significance of first trimester crown-rump length disparity in dichorionic twin gestations. *Am J Obstet Gynecol* 2004; **191**: 1437–1440.
- D'Antonio F, Khalil A, Mantovani E, Thilaganathan B; Southwest Thames Obstetric Research Collaborative. Embryonic growth discordance and early fetal loss: the STORK multiple pregnancy cohort and systematic review. *Hum Reprod* 2013; **28**: 2621–2627.
- Salomon LJ, Alfirevic Z, Bilardo CM, Chalouhi GE, Ghi T, Kagan KO, Lau TK, Papageorgiou AT, Raine-Fenning NJ, Stirnemann J, Suresh S, Tabor A, Timor-Tritsch IE, Toi A, Yeo G. ISUOG practice guidelines: performance of first-trimester fetal ultrasound scan. *Ultrasound Obstet Gynecol* 2013; **41**: 102–113.
- Salomon LJ, Alfirevic Z, Berghella V, Bilardo C, Hernandez-Andrade E, Johnsen SL, Kalache K, Leung KY, Malinger G, Munoz H, Prefumo F, Toi A, Lee W; ISUOG Clinical Standards Committee. Practice guidelines for performance of the routine mid-trimester fetal ultrasound scan. *Ultrasound Obstet Gynecol* 2011; **37**: 116–126.
- Hall JG. Twinning. *Lancet* 2003; **362**: 735–743.
- Lewi L, Jani J, Blickstein I, Huber A, Gucciardo L, Van Mieghem T, Done' E, Boes AS, Hecher K, Gratacos E, Lewi P, Deprest J. The outcome of monochorionic diamniotic twin gestations in the era of invasive fetal therapy: a prospective cohort study. *Am J Obstet Gynecol* 2008; **199**: 514.e1–8.
- Baxi LV, Walsh CA. Monoamniotic twins in contemporary practice: a single-center study of perinatal outcomes. *J Matern Fetal Neonatal Med* 2010; **23**: 506–510.
- International Society of Ultrasound in Obstetrics and Gynecology, Carvalho JS, Allan LD, Chaoui R, Copel JA, DeVore GR, Hecher K, Lee W, Munoz H, Paladini D, Tutschek B, Yagel S. ISUOG Practice Guidelines (updated): sonographic screening examination of the fetal heart. *Ultrasound Obstet Gynecol* 2013; **41**: 348–359.
- Rossi AC, D'Addario V. Umbilical cord occlusion for selective fetocide in complicated monochorionic twins: a systematic review of literature. *Am J Obstet Gynecol* 2009; **200**: 123–129.
- Roman A, Pappana R, Johnson A, Hassan SS, Moldenhauer J, Molina S, Moise KJ Jr. Selective reduction in complicated monochorionic pregnancies: radiofrequency ablation vs bipolar cord coagulation. *Ultrasound Obstet Gynecol* 2010; **36**: 37–41.
- Bebington MW, Danzer E, Moldenhauer J, Khalek N, Johnson MP. Radiofrequency ablation vs bipolar umbilical cord coagulation in the management of complicated monochorionic pregnancies. *Ultrasound Obstet Gynecol* 2012; **40**: 319–324.
- van den Bos EM, van Klink JM, Middeldorp JM, Klumper FJ, Oepkes D, Lopriore E. Perinatal outcome after selective fetocide in monochorionic twin pregnancies. *Ultrasound Obstet Gynecol* 2013; **41**: 653–658.
- Griffiths PD, Sharrack S, Chan KL, Bamfo J, Williams F, Kiby MD. Fetal brain injury in survivors of twin pregnancies complicated by demise of one twin as assessed by in utero MR imaging. *Prenat Diagn* 2015; **35**: 583–591.
- Conde-Agudelo A, Romero R. Prediction of preterm birth in twin gestations using biophysical and biochemical tests. *Am J Obstet Gynecol* 2014; **211**: 583–595.
- Conde-Agudelo A, Romero R, Hassan SS, Yeo L. Transvaginal sonographic cervical length for the prediction of spontaneous preterm birth in twin pregnancies: a systematic review and meta-analysis. *Am J Obstet Gynecol* 2010; **203**: 128.e1–12.
- Romero R, Nicolaides K, Conde-Agudelo A, Tabor A, O'Brien JM, Cetingoz E, Da Fonseca E, Creasy GW, Klein K, Rode L, Soma-Pillay P, Fusey S, Cam C, Alfirevic Z, Hassan SS. Vaginal progesterone in women with an asymptomatic sonographic short cervix in the midtrimester decreases preterm delivery and neonatal morbidity: a systematic review and meta-analysis of individual patient data. *Am J Obstet Gynecol* 2012; **206**: 124.e1–19.
- Crowther CA. Hospitalisation and bed rest for multiple pregnancy. *Cochrane Database Syst Rev* 2001; **1**: CD000110.
- Yamasmit W, Chaitongwongwatthana S, Tolosa JE, Limpongsanurak S, Pereira L, Lumbiganon P. Prophylactic oral betamimetics for reducing preterm birth in women with a twin pregnancy. *Cochrane Database Syst Rev* 2012; **9**: CD004733.

58. Norman JE, Mackenzie F, Owen P, Mactier H, Hanretty K, Cooper S, Calder A, Mires G, Danielian P, Sturgiss S, MacLennan G, Tydeman G, Thornton S, Martin B, Thornton JG, Neilson JP, Norrie J. Progesterone for the prevention of preterm birth in twin pregnancy (STOPPIT): a randomised, double-blind, placebo-controlled study and meta-analysis. *Lancet* 2009; **373**: 2034–2040.
59. Rafael TJ, Berghele V, Alfirevic Z. Cervical stitch (cerclage) for preventing preterm birth in multiple pregnancy. *Cochrane Database Syst Rev* 2014; **9**: CD009166.
60. Crowther CA, Han S. Hospitalisation and bed rest for multiple pregnancy. *Cochrane Database Syst Rev* 2010; **7**: CD000110.
61. Valsky DV, Eixarch E, Martinez JM, Crispi F, Gratacos E. Selective intrauterine growth restriction in monozygotic twins: pathophysiology, diagnostic approach and management dilemmas. *Semin Fetal Neonatal Med* 2010; **15**: 342–348.
62. Sueters M, Oepkes D. Diagnosis of twin-to-twin transfusion syndrome, selective fetal growth restriction, twin anemia-polycythemia sequence, and twin reversed arterial perfusion sequence. Best practice and research. *Best Pract Res Clin Obstet Gynaecol* 2014; **28**: 215–226.
63. American College of Obstetricians and Gynecologists Committee on Practice Bulletins-Obstetrics; Society for Maternal-Fetal Medicine; ACOG Joint Editorial Committee. ACOG Practice Bulletin #56: Multiple gestation: complicated twin, triplet, and high-order multifetal pregnancy. *Obstet Gynecol* 2004; **104**: 869–883.
64. Breathnach F, McAuliffe F, Geary M, Daly S, Higgins J, Dornan J, Morrison JJ, Burke G, Higgins S, Dicker P, Manning F, Mahony R, Malone FD; Perinatal Ireland Research Consortium. Definition of intertwin birth weight discordance. *Obstet Gynecol* 2011; **118**: 94–103.
65. D'Antonio F, Khalil A, Morlando M, Thilaganathan B. Accuracy of predicting fetal loss in twin pregnancies using gestational age-dependent weight discordance cut-offs: analysis of the STORK multiple pregnancy cohort. *Fetal Diagn Ther* 2015; **38**: 22–28.
66. Lewi L, Gucciardo L, Huber A, Jani J, Van Mieghem T, Done E, Cannie M, Gratacos E, Diemert A, Hecher K, Lewi P, Deprest J. Clinical outcome and placental characteristics of monozygotic diamniotic twin pairs with early- and late-onset discordant growth. *Am J Obstet Gynecol* 2008; **199**: 511.e1–7.
67. Khalil A, D'Antonio F, Dias T, Cooper D, Thilaganathan B; Southwest Thames Obstetric Research Collaborative (STORK). Ultrasound estimation of birth weight in twin pregnancy: comparison of biometry algorithms in the STORK multiple pregnancy cohort. *Ultrasound Obstet Gynecol* 2014; **44**: 210–220.
68. Stirrup OT, Khalil A, D'Antonio F, Thilaganathan B, on behalf of the Southwest Thames Obstetric Research Collaborative (STORK). Fetal growth reference ranges in twin pregnancy: analysis of the Southwest Thames Obstetric Research Collaborative (STORK) multiple pregnancy cohort. *Ultrasound Obstet Gynecol* 2015; **45**: 301–307.
69. D'Antonio F, Khalil A, Dias T, Thilaganathan B; Southwest Thames Obstetric Research Collaborative (STORK). Weight discordance and perinatal mortality in twins: analysis of the Southwest Thames Obstetric Research Collaborative (STORK) multiple pregnancy cohort. *Ultrasound Obstet Gynecol* 2013; **41**: 643–648.
70. Gratacos E, Lewi L, Munoz B, Acosta-Rojas R, Hernandez-Andrade E, Martinez JM, Carreras E, Deprest J. A classification system for selective intrauterine growth restriction in monozygotic pregnancies according to umbilical artery Doppler flow in the smaller twin. *Ultrasound Obstet Gynecol* 2007; **30**: 28–34.
71. Gratacos E, Carreras E, Becker J, Lewi L, Enríquez G, Perapoch J, Higuera T, Cabero L, Deprest J. Prevalence of neurological damage in monozygotic twins with selective intrauterine growth restriction and intermittent absent or reversed end-diastolic umbilical artery flow. *Ultrasound Obstet Gynecol* 2004; **24**: 159–163.
72. Chalouhi GE, Marangoni MA, Quibel T, Deloison B, Benzina N, Essaoui M, Al Ibrahim A, Stirnemann JJ, Salomon LJ, Ville Y. Active management of selective intrauterine growth restriction with abnormal Doppler in monozygotic diamniotic twin pregnancies diagnosed in the second trimester of pregnancy. *Prenat Diagn* 2013; **33**: 109–115.
73. Inklaar MJ, van Klink JM, Stolk TT, van Zwet EW, Oepkes D, Lopriore E. Cerebral injury in monozygotic twins with selective intrauterine growth restriction: a systematic review. *Prenat Diagn* 2014; **34**: 205–213.
74. Lopriore E, Sluimers C, Pasman SA, Middeldorp JM, Oepkes D, Walther FJ. Neonatal morbidity in growth-discordant monozygotic twins: comparison between the larger and the smaller twin. *Twin Res Hum Genet* 2012; **15**: 541–546.
75. Ong SSC, Zamora J, Khan KS, Kilby MD. Prognosis for the co-twin following single-twin death: a systematic review. *BJOG* 2006; **113**: 992–998.
76. Hillman SC, Morris RK, Kilby MD. Co-twin prognosis after single fetal death: a systematic review and meta-analysis. *Obstet Gynecol* 2011; **118**: 928–940.
77. Shek NW, Hillman SC, Kilby MD. Single-twin demise: Pregnancy outcome. *Best Pract Res Clin Obstet Gynaecol* 2014; **28**: 249–263.
78. Senat MV, Couderc S, Bernard J, Ville Y. The value of middle cerebral artery peak systolic velocity in the diagnosis of fetal anemia after intrauterine death of one monozygotic twin. *Am J Obstet Gynecol* 2003; **189**: 1320–1324.
79. Nicolini U, Pisoni MP, Cela E, Roberts A. Fetal blood sampling immediately before and within 24 hours of death in monozygotic twin pregnancies complicated by single intrauterine death. *Am J Obstet Gynecol* 1998; **179**: 800–803.
80. Senat MV, Bernard JP, Loizeau S, Ville Y. Management of single fetal death in twin-to-twin transfusion syndrome: a role for fetal blood sampling. *Ultrasound Obstet Gynecol* 2002; **20**: 360–363.
81. Nakata M, Sumie M, Murata S, Miwa I, Kusaka E, Sugino N. A case of monozygotic twin pregnancy complicated with intrauterine single fetal death with successful treatment of intrauterine blood transfusion in the surviving fetus. *Fetal Diagn Ther* 2007; **22**: 7–9.
82. Quintero RA, Morales WJ, Allen MH, Bornick PW, Johnson PK, Kruger M. Staging of twin-twin transfusion syndrome. *J Perinatol* 1999; **19**: 550–555.
83. Quintero RAM, Dickinson JE, Morales WJ, Bornick PW, Bermudez C, Cincotta R, Chan FY, Allen MH. Stage-based treatment of twin-twin transfusion syndrome. *Am J Obstet Gynecol* 2003; **188**: 1333–1340.
84. Roberts D, Gates S, Kilby M, Neilson JP. Interventions for twin-twin transfusion syndrome: a Cochrane review. *Ultrasound Obstet Gynecol* 2008; **31**: 701–711.
85. Roberts D, Neilson JP, Kilby MD, Gates S. Interventions for the treatment of twin-twin transfusion syndrome. *Cochrane Database Syst Rev* 2014; **1**: CD002073.
86. Baschat AA, Barber J, Pedersen N, Turan OM, Harman CR. Outcome after fetoscopic selective laser ablation of placental anastomoses vs equatorial laser dichorionization for the treatment of twin-to-twin transfusion syndrome. *Am J Obstet Gynecol* 2013; **209**: 234.e1–8.
87. Slaghekke F, Lopriore E, Lewi L, Middeldorp JM, van Zwet EW, Weingartner AS, Klumper FJ, DeKoninck P, Devlieger R, Kilby MD, Rustico MA, Deprest J, Favre R, Oepkes D. Fetoscopic laser coagulation of the vascular equator versus selective coagulation for twin-to-twin transfusion syndrome: an open-label randomised controlled trial. *Lancet* 2014; **383**: 2144–2151.
88. Rabaïsson MJ, Fouron JC, Lamoureux J, Leduc L, Grignon A, Proulx F, Gamache S. Early intertwin differences in myocardial performance during the twin-to-twin transfusion syndrome. *Circulation* 2004; **110**: 3043–3048.
89. Michelfelder E, Gottliebson W, Border W, Kinsel M, Polzin W, Livingston J, Khoury P, Crombleholme T. Early manifestations and spectrum of recipient twin cardiomyopathy in twin-twin transfusion syndrome: relation to Quintero stage. *Ultrasound Obstet Gynecol* 2007; **3**: 965–971.
90. Ville Y. Twin-to-twin transfusion syndrome: time to forget the Quintero staging system? *Ultrasound Obstet Gynecol* 2007; **30**: 924–927.
91. Huber A, Diehl W, Zikulnig L, Bregenzner T, Hackeloeer BJ, Hecher K. Perinatal outcome in monozygotic twin pregnancies complicated by amniotic fluid discordance without severe twin-twin transfusion syndrome. *Ultrasound Obstet Gynecol* 2006; **27**: 48–52.
92. Van Mieghem T, Eixarch E, Gucciardo L, Done E, Gonzales I, Van Schoubroeck D, Lewi L, Gratacos E, Deprest J. Outcome prediction in monozygotic diamniotic twin pregnancies with moderately discordant amniotic fluid. *Ultrasound Obstet Gynecol* 2011; **37**: 15–21.
93. Baud D, Windrim R, Keunen J, Kelly EN, Shah P, van Mieghem T, Seaward PG, Ryan G. Fetoscopic laser therapy for twin-twin transfusion syndrome before 17 and after 26 weeks' gestation. *Am J Obstet Gynecol* 2013; **208**: 197.e1–7.
94. Middeldorp JM, Lopriore E, Sueters M, Klumper FJ, Kanhai HH, Vandenbussche FP, Oepkes D. Twin-to-twin transfusion syndrome after 26 weeks of gestation: is there a role for fetoscopic laser surgery? *BJOG* 2007; **114**: 694–698.
95. Rossi AC, D'Addario V. Survival outcomes of twin-twin transfusion syndrome stage I: a systematic review of literature. *Am J Perinatol* 2013; **30**: 5–10.
96. Robyr R, Lewi L, Salomon LJ, Yamamoto M, Bernard JP, Deprest J, Ville Y. Prevalence and management of late fetal complications following successful selective laser coagulation of chorionic plate anastomoses in twin-to-twin transfusion syndrome. *Am J Obstet Gynecol* 2006; **194**: 796–803.
97. Assaf SA, Korst LM, Chmait RH. Normalization of amniotic fluid levels after fetoscopic laser surgery for twin-twin transfusion syndrome. *J Ultrasound Med* 2010; **29**: 1431–1436.
98. Van Mieghem T, Lewi L, Gucciardo L, DeKoninck P, Van Schoubroeck D, Devlieger R, Deprest J. The fetal heart in twin-to-twin transfusion syndrome. *Int J Pediatr* 2010; Article ID 379792. DOI: 10.1155/2010/379792.
99. Herberg U, Bolay J, Graeve P, Hecher K, Bartmann P, Breuer J. Intertwin cardiac status at 10-year follow-up after intrauterine laser coagulation therapy of severe twin-twin transfusion syndrome: comparison of donor, recipient and normal values. *Arch Dis Child Fetal Neonatal Ed* 2014; **99**: F380–385.
100. Spruijt M, Steggerda S, Rath M, van Zwet E, Oepkes D, Walther F, Lopriore E. Cerebral injury in twin-twin transfusion syndrome treated with fetoscopic laser surgery. *Obstet Gynecol* 2012; **120**: 15–20.
101. Weisz B, Hoffmann C, Ben-Baruch S, Yinon Y, Gindes L, Katorza E, Shrim A, Bar Yosef O, Schiff E, Lipitz S. Early detection by diffusion-weighted sequence magnetic resonance imaging of severe brain lesions after fetoscopic laser coagulation for twin-twin transfusion syndrome. *Ultrasound Obstet Gynecol* 2014; **44**: 44–49.
102. Stirnemann JJ, Quibel T, Essaoui M, Salomon LJ, Bussières L, Ville Y. Timing of delivery following selective laser photocoagulation for twin-to-twin transfusion syndrome. *Am J Obstet Gynecol* 2012; **207**: 127.e1–6.
103. Hoffmann C, Weisz B, Yinon Y, Hogen L, Gindes L, Shrim A, Sivan E, Schiff E, Lipitz S. Diffusion MRI findings in monozygotic twin pregnancies after intrauterine fetal death. *AJNR Am J Neuroradiol* 2013; **34**: 212–216.
104. Quarello E, Molho M, Ville Y. Incidence, mechanisms, and patterns of fetal cerebral lesions in twin-to-twin transfusion syndrome. *J Matern Fetal Neonatal Med* 2007; **20**: 589–597.
105. Hillman SC, Morris RK, Kilby MD. Co-twin prognosis after single fetal death: a systematic review and meta-analysis. *Obstet Gynecol* 2011; **118**: 928–940.
106. Banek CS, Hecher K, Hackeloeer BJ, Bartmann P. Long-term neurodevelopmental outcome after intrauterine laser treatment for severe twin-twin transfusion syndrome. *Am J Obstet Gynecol* 2003; **188**: 876–880.
107. Graef C, Ellenrieder B, Hecher K, Hackeloeer BJ, Huber A, Bartmann P. Long-term neurodevelopmental outcome of 167 children after intrauterine laser treatment for severe twin-twin transfusion syndrome. *Am J Obstet Gynecol* 2006; **194**: 303–308.
108. Graeve P, Banek C, Stegmann-Woessner G, Maschke C, Hecher K, Bartmann P. Neurodevelopmental outcome at 6 years of age after intrauterine laser therapy for twin-twin transfusion syndrome. *Acta Paediatr* 2012; **101**: 1200–1205.
109. Slaghekke F, Kist WJ, Oepkes D, Pasman SA, Middeldorp JM, Klumper FJ, Walther FJ, Vandenbussche FP, Lopriore E. Twin anemia-polycythemia sequence: diagnostic criteria, classification, perinatal management and outcome. *Fetal Diagn Ther* 2010; **27**: 181–190.
110. Lopriore E, Slaghekke F, Oepkes D, Middeldorp JM, Vandenbussche FP, Walther FJ. Hematological characteristics in neonates with twin anemia-polycythemia sequence (TAPS). *Prenat Diagn* 2010; **30**: 251–255.
111. Lopriore E, Slaghekke F, Oepkes D, Middeldorp JM, Vandenbussche FP, Walther FJ. Clinical outcome in neonates with twin anemia-polycythemia sequence. *Am J Obstet Gynecol* 2010; **203**: 54.e1–5.
112. Lopriore E, Slaghekke F, Kersbergen KJ, de Vries LS, Drogtop AP, Middeldorp JM, Oepkes D, Benders MJ. Severe cerebral injury in a recipient with twin anemia-polycythemia sequence. *Ultrasound Obstet Gynecol* 2013; **41**: 702–706.
113. Slaghekke F, van Klink JM, Koopman HM, Middeldorp JM, Oepkes D, Lopriore E. Neurodevelopmental outcome in twin anemia-polycythemia sequence after laser surgery for twin-twin transfusion syndrome. *Ultrasound Obstet Gynecol* 2014; **44**: 316–321.
114. Genova L, Slaghekke F, Klumper FJ, Middeldorp JM, Steggerda SJ, Oepkes D, Lopriore E. Management of twin anemia-polycythemia sequence using intrauterine blood transfusion for the donor and partial exchange transfusion for the recipient. *Fetal Diagn Ther* 2013; **34**: 121–126.
115. Dhillon RK, Hillman SC, Pounds R, Morris RK, Kilby MD. Comparison of Solomon technique against selective laser ablation for twin-twin transfusion syndrome: a systematic review. *Ultrasound Obstet Gynecol* 2015; **46**: 526–533.

116. Moore TR, Gale S, Benirschke K. Perinatal outcome of forty nine pregnancies complicated by acardiac twinning. *Am J Obstet Gynecol* 1990; **163**: 907–912.
117. Wong AE, Sepulveda W. Acardiac anomaly: current issues in prenatal assessment and treatment. *Prenat Diagn* 2005; **25**: 796–806.
118. Lewi L, Valencia C, Gonzalez E, Deprest J, Nicolaides KH. The outcome of twin reversed arterial perfusion sequence diagnosed in the first trimester. *Am J Obstet Gynecol* 2010; **203**: 213.e1–4.
119. Tan TY, Sepulveda W. Acardiac twin: a systematic review of minimally invasive treatment modalities. *Ultrasound Obstet Gynecol* 2003; **22**: 409–419.
120. Pagani G, D'Antonio F, Khalil A, Papageorghiu A, Bhide A, Thilaganathan B. Intrafetal laser treatment for twin reversed arterial perfusion sequence: cohort study and meta-analysis. *Ultrasound Obstet Gynecol* 2013; **42**: 6–14.
121. Chaveeva P, Poon LC, Sotiriadis A, Kosinski P, Nicolaides KH. Optimal method and timing of intrauterine intervention in twin reversed arterial perfusion sequence: case study and meta-analysis. *Fetal Diagn Ther* 2014; **35**: 267–279.
122. Benirschke K, Kim CK. Multiple pregnancy. 1. *N Engl J Med* 1973; **288**: 1276–1284.
123. Prefumo F, Fichera A, Pagani G, Marella D, Valcamonica A, Frusca T. The natural history of monoamniotic twin pregnancies: a case series and systematic review of the literature. *Prenat Diagn* 2015; **35**: 274–280.
124. Raphael SL. Monoamniotic twin pregnancy. A review of the literature and a report of 5 new cases. *Am J Obstet Gynecol* 1961; **81**: 323–330.
125. Wensinger JA, Daly RF. Monoamniotic twins. *Am J Obstet Gynecol* 1962; **83**: 1254–1256.
126. Timmons JD, Dealvarez RR. Monoamniotic twin pregnancy. *Am J Obstet Gynecol* 1963; **86**: 875–881.
127. Rossi AC, Prefumo F. Impact of cord entanglement on perinatal outcome of monoamniotic twins: a systematic review of the literature. *Ultrasound Obstet Gynecol* 2013; **41**: 131–135.
128. Hack KE, Derks JB, Schaap AH, Lopriore E, Elias SG, Arabin B, Eggink AJ, Sollie KM, Mol BW, Duvekot HJ, Willekes C, Go AT, Koopman-Esseboom C, Van-denbussche FP, Visser GH. Perinatal outcome of monoamniotic twin pregnancies. *Obstet Gynecol* 2009; **113**: 353–360.
129. Van Mieghem T, De Heus R, Lewi L, Klaritsch P, Kollmann M, Baud D, Vial Y, Shah PS, Ranzini AC, Mason L, Raio L, Lachat R, Barrett J, Khorsand V, Windrim R, Ryan G. Prenatal management of monoamniotic twin pregnancies. *Obstet Gynecol* 2014; **124**: 498–506.
130. Dias T, Mahsud-Dorman S, Bhide A, Papageorghiu AT, Thilaganathan B. Cord entanglement and perinatal outcome in monoamniotic twin pregnancies. *Ultrasound Obstet Gynecol* 2010; **35**: 201–204.
131. Auriolles-Garibay A, Hernandez-Andrade E, Romero R, Garcia M, Qureshi F, Jacques SM, Ahn H, Yeo L, Chaiworapongsa T, Hassan SS. Presence of an umbilical artery notch in monochorionic/monoamniotic twins. *Fetal Diagn Ther* 2014; **36**: 305–311.
132. Middeldorp JM, Klumper FJ, Oepkes D, Lopriore E, Kanhai HH, Vandenbussche FP. Selective feticide in monoamniotic twin pregnancies by umbilical cord occlusion and transection. *Fetal Diagn Ther* 2008; **23**: 121–125.
133. Quintero RA, Romero R, Reich H, Goncalves L, Johnson MP, Carreno C, Evans MI. In-utero percutaneous umbilical cord ligation in the management of complicated monochorionic multiple gestations. *Ultrasound Obstet Gynecol* 1996; **8**: 16–22.
134. Valsky DV, Martinez-Serrano MJ, Sanz M, Eixarch E, Acosta ER, Martinez JM, Puerto B, Gratacos E. Cord occlusion followed by laser cord transection in mono-chorionic monoamniotic discordant twins. *Ultrasound Obstet Gynecol* 2011; **37**: 684–688.
135. Peeters SH, Devlieger R, Middeldorp JM, DeKoninck P, Deprest J, Lopriore E, Lewi L, Klumper FJ, Kontopoulos E, Quintero R, Oepkes D. Fetal surgery in complicated monoamniotic pregnancies: case series and systematic review of the literature. *Prenat Diagn* 2014; **34**: 586–591.
136. Baken L, Rousian M, Kompanje EJ, Koning AH, van der Spek PJ, Steegers EA, Exalto N. Diagnostic techniques and criteria for first-trimester conjoined twin documentation: a review of the literature illustrated by three recent cases. *Obstet Gynecol Surv* 2013; **68**: 743–752.
137. Agarwal U, Dahiya P, Khosla A. Vaginal birth of conjoined thoracopagus: a rare event. *Arch Gynecol Obstet* 2003; **269**: 66–67.

ДОДАТОК 1 Класифікація рекомендацій та рівнів доказовості використаних в цих практичних рекомендаціях

Класифікація рівнів доказовості

1++	Мета-аналізи високої якості, систематичні огляди рандомізованих контрольованих досліджень або рандомізовані контрольовані дослідження з дуже низьким ризиком систематичної помилки
1+	Належним чином проведені метааналізи, систематичні огляди рандомізованих контрольованих досліджень або рандомізовані контрольовані дослідження з низьким ризиком систематичної помилки
1–	Мета-аналізи, систематичні огляди рандомізованих контрольованих досліджень або рандомізовані контрольовані дослідження з високим ризиком систематичної помилки
2++	Систематичні огляди високої якості досліджень з дизайном випадок-контроль чи когортних досліджень, або дослідження з дизайном випадок-контроль або когортні дослідження високої якості, з дуже низьким ризиком системних чи випадкових факторів, що могли спотворити результат та високою ймовірністю наявності причино-наслідкового зв'язку
2+	Належним чином проведені дослідження з дизайном випадок-контроль або когортні дослідження з низьким ризиком системних чи випадкових факторів, що могли спотворити результат, та помірною ймовірністю наявності причино-наслідкового зв'язку
2–	Дослідження з дизайном випадок-контроль або когортні дослідження з високим ризиком системних чи випадкових факторів, що могли спотворити результат та значним ризиком відсутності причино-наслідкового зв'язку
3	Неаналітичні дослідження, наприклад описи клінічних випадків, дослідження серії випадків
4	Думка експертів

Класифікація рекомендацій

A	Принаймні один мета-аналіз, систематичний огляд або рандомізоване контрольоване дослідження оцінене як 1++, що може безпосередньо застосовуватись до цільової популяції; або систематичний огляд рандомізованих контрольованих досліджень чи сукупність доказів, що складаються переважно з даних досліджень, оцінених як 1+, які можна безпосередньо застосовувати до цільової популяції і які демонструють загальну узгодженість результатів
B	Сукупність доказів, що включають дослідження, оцінені як 2++, які можна безпосередньо застосовувати до цільової популяції і які демонструють загальну узгодженість результатів; або екстрапольовані докази з досліджень рівня 1++ або 1+
C	Сукупність доказів, що включає дослідження, оцінені як 2+, які можна безпосередньо застосовувати до цільової популяції та які демонструють загальну узгодженість результатів; або екстрапольовані докази з досліджень рівня 2++
D	Докази рівня 3 або 4; або екстрапольовані докази з досліджень рівня 2+
Належна практика	Рекомендована належна практика, яка базується на клінічному досвіді групи з розробки практичних рекомендацій

Translation into Ukrainian: Dr. Ganna Grebinchenko, PhD

Review of the Ukrainian translation : Dr. Marina Tachko

Автор українського перекладу: канд. мед. наук Ганна Гребініченко

Редактор українського перекладу: лікар Марина Тачко