

Практичні настанови ISUOG: ультразвук в пологах

Комітет з Клінічних Стандартів

Міжнародне Товариство Ультразвуку в Акушерстві та Гінекології (The International Society of Ultrasound in Obstetrics and Gynecology, ISUOG) є науковою організацією, що підтримує якісні стандарти клінічної практики, високоякісне викладання та дослідження, пов'язані з діагностичними зображеннями у сфері охорони здоров'я жінок. Комітет з Клінічних Стандартів ISUOG (Clinical Standards Committee, CSC) має повноваження розробляти Практичні Настанови та Узгоджені Твердження як освітні поради, що надають практикуючим медикам узгоджені експертами підходи щодо діагностичних зображень. В них описуються методи, які на думку ISUOG є найкращими для практики на час видання. Не зважаючи на те, що ISUOG докладає усіх зусиль аби забезпечити точність Настанов на час видання, ані Товариство, ані хто-небудь з його співробітників або його членів не бере на себе відповідальність за наслідки будь-яких неточних або оманливих даних, думок чи тверджень, виданих CSC. Документи ISUOG CSC не призначені для встановлення правового стандарту медичної допомоги, оскільки на тлумачення доказових даних, що лежать в основі Настанови, можуть впливати особисті чинники, місцевий протокол та наявні ресурси. Затверджені Настанови можуть вільно розповсюджуватись з дозволу ISUOG (info@isuog.org).

МЕТА ТА СФЕРА ЗАСТОСУВАННЯ

Мета цих Настанов - переглянути оприлюднені методики ультразвуку в пологах та їх практичне застосування, узагальнити рівень доказів щодо використання ультразвуку в пологах та надати практикуючим лікарям вказівки щодо того, коли ультразвук в пологах є клінічно показаним та як сонографічні знахідки можуть вплинути на ведення пологів. Ми не маємо на увазі і не припускаємо, що ультразвукове дослідження в пологах є обов'язковим стандартом догляду.

ПЕРЕДУМОВИ ТА ВСТУП

Традиційно оцінка та ведення пологів ґрунтуються на клінічних знахідках¹⁻⁷. Діагностика затримки пологів та прийняття рішення щодо часу або типу втручання в основному спирається на пальцеву оцінку розкриття шийки матки, розташування голівки плода та передлежання⁸⁻¹⁷. Проте, клінічне дослідження розташування та передлежання голівки є неточним та суб'єктивним¹⁸⁻²⁵, особливо коли набряк м'яких тканин голівки плода ускладнює пальпацію швів та тім'ячок.

Використання ультразвуку було запропоновано для допомоги ведення пологів. Кілька досліджень продемонстрували, що ультразвукове дослідження є точнішим і відтворюваним, ніж клінічне дослідження, для діагностики виду передлежання та висоти стояння голівки плода¹⁹⁻³³ та передбачення затримки пологів³⁴⁻⁴². Ультразвукове дослідження певною мірою може розрізнити жінок, яким судилося мати спонтанні вагінальні пологи, і тих, яким судилося мати оперативне розродження⁴³⁻⁴⁷. Крім того, зростає кількість доказових даних щодо здатності ультразвуку в пологах передбачати наслідки інструментальних вагінальних пологів⁴⁴⁻⁴⁸.

Трансабдомінальний ультразвуковий підхід в пологах переважно може бути використаним для визначення положення голівки та хребта⁴⁹, трансперінеальний підхід - для оцінки висоти стояння голівки та виду передлежання при низькому стоянні. Для оцінки розташування голівки було запропоновано декілька кількісних сонографічних параметрів^{30-32,34,35,40,42,43,50,51}. На цей час немає єдиної думки щодо того, коли саме слід проводити ультразвук в пологах, який параметр(и) слід отримувати та як сонографічні знахідки мають бути інтегровані в клінічну практику для поліпшення ведення пацієнтки.

ВИЯВЛЕННЯ ТА ОЦІНКА ДОКАЗІВ

У Кокранівській Бібліотеці та Кокранівському Реєстрі Контрольованих Досліджень було здійснено пошук відповідних випадковисних (randomized) контрольованих досліджень, систематичних оглядів та мета-аналізів. Також було проведено пошук в Medline з 1966 по 2017 рік. Датою останнього пошуку стало 30 вересня 2017 року. Крім того, розшукувалися матеріали відповідних конференцій і тез. У пошуку використовувались відповідні терміни MeSH, включно зі всіма підзаголовками. Це поєднувалося з пошуком за ключовими словами, включаючи: «пологи ультразвук», «трансперінеальний ультразвук», «висота стояння голівки плода», «потиличне передлежання плода» та «інструментальні вагінальні пологи». Де можливо, рекомендації в цих Настановах засновувались та однозначно пов'язувались з підтверджуваними доказами. Подробиці ступенів рекомендацій та рівнів доказів, що їх використано в цих Настановах, наведені в Додатку 1.

НАСТАНОВИ**Цілі ультразвуку в пологовій залі**

Ці Настанови стосуються виключно використання ультразвуку в пологах для визначення висоти стояння, виду передлежання та вставлення голівки плода. Всі інші застосування ультразвуку в пологовій залі, такі як оцінка довжини або розкриття шийки матки та дослідження плодового доплера не охоплені. Наразі ультразвук має застосовуватись як допоміжний метод, а не як заміна клінічно показаного пальцевого піхвового дослідження.

Оцінка виду передлежання голівки плода

Точне знання виду потиличного передлежання голівки плода в пологах має першорядне значення.

- Стійкий задній вид потиличного передлежання пов'язаний з більшим ризиком оперативного розродження⁵² та материнської й перинатальної захворюваності^{53,54}.
- Правильне визначення виду передлежання голівки має вирішальне значення перед інструментальними пологами. Помилка в оцінці виду передлежання голівки може призвести до неправильного розміщення вакууму або щипців, що збільшує ймовірність травми плода та частоту невдалих процедур⁵⁵⁻⁵⁸. Невдалі інструментальні пологи з подальшим кесаревим розтинном пов'язані зі збільшенням інтервалу між прийняттям рішення та пологами⁵⁹ й підвищеним ризиком травми для матері^{60,61} та плода⁶²⁻⁶⁵.

Традиційно лікарі визначають вид передлежання голівки плода пальпацією сагітального шва та переднього й заднього тім'ячок. Кілька досліджень оцінили точність клінічної діагностики виду передлежання голівки плода з використанням ультразвуку¹⁹⁻²⁸ або систем відстеження положення як еталону⁶⁶; пальцева пальпація виявилася суб'єктивною. Дослідження послідовно показують, що пальцеве обстеження для визначення виду передлежання голівки є неточним з частотою помилок від 20% до 70%, якщо розглядати ультразвук як стандарт¹⁹ (**РІВЕНЬ ДОКАЗОВОСТІ: 1-**).

Клінічна оцінка пальпацією має тенденцію бути ще менш точною у випадках аномального виду передлежання голівки, наприклад, заднього виду потиличного або поперечному стоянню сагітального шва, коли ймовірність медичного втручання особливо висока^{19,20,22,23} (**РІВЕНЬ ДОКАЗОВОСТІ: 2++**).

Ця неточність може бути посилена наявним набряком м'яких тканин голівки плода та асинклітизмом, які часто пов'язані з клінічно вузьким тазом. У кількох дослідженнях не вдалося продемонструвати значної різниці в точності визначення між досвідченими та недосвідченими акушерами^{19,21,22}, хоча цей висновок був поставлений під сумнів іншими²⁰ (**РІВЕНЬ ДОКАЗОВОСТІ: 2+**).

Різні дослідження продемонстрували перевагу ультразвуку окремо або в поєднанні з пальцевим дослідженням у точності визначення повороту голівки плода порівняно з традиційним пальцевим дослідженням самими по собі^{19-28,66} (**РІВЕНЬ ДОКАЗОВОСТІ: 1-**).

Оцінка висоти стояння голівки плода

Висота стояння голівки плода це рівень голівки плода в родовому каналі відносно площини материнських сідничних остей (неголовне передлежання в цих Настановах не розглядається). Термін «вставлення голівки» використовується, коли найширша частина голівки переходить у вхід в таз або дві п'ятих чи менше голівки плода пальпуються через живіт, що відповідає опущенню біпарітальної площини голівки плода до рівня нижче входу в таз⁶⁷. При пальцевому піхвовому дослідженні голівка плода вважається вставленою, коли провідна частина черепа досягла уявної лінії або площини між материнськими сідничними остями. Ця висота стояння голівки визначається як 0. Вища або нижча висота стояння голівки виражається в сантиметрах відповідно вище (мінус) або нижче (плюс) цієї референтної площини.

Суб'єктивність пальцевої піхвової оцінки висоти стояння голівки плода була продемонстрована Dupuis et al.¹⁸ (**РІВЕНЬ ДОКАЗОВОСТІ: 2+**). Використовуючи симулятор пологів, оснащений сенсорним датчиком, вони розміщували манекен голівки плода на певних рівнях висоти стояння згідно Американського Коледжу Акушерів та Гінекологів, а група дослідників різного рівня досвіду використовувала пальпацію для визначення висоти стояння голівки плода як високого, в порожнині тазу, низького або в площі виходу. Середня помилка "категорії" становила 30% для інтернів та 34% для акушерів. Ще важливіше, неправильна діагностика висоти стояння голівки в площині тазу замість справжнього високого стояння голівки в тазу становила більшість помилок (88% та 67% - інтерни та акушери відповідно). В клінічній практиці таке хибне визначення може негативно впливати на ведення пологів.

Ультразвукове обстеження документує об'єктивно і точно висоту стояння голівки плода в родовому каналі^{29-33,35,47,68} (**РІВЕНЬ ДОКАЗОВОСТІ: 2+**).

Для опису висоти стояння голівки плода запропоновано ряд сонографічних параметрів; було показано, що вони мають високу узгодженість як у одного дослідника, так і між різними дослідниками⁶⁹⁻⁷¹ (**РІВЕНЬ ДОКАЗОВОСТІ: 2+**).

Оцінка опускання голівки плода (прогресії)

Деякі спостережні дослідження^{36,37,39,72,73} припускають, що повторне ультразвукове дослідження для оцінки зміни висоти стояння голівки плода з часом («прогресії») працює краще, ніж пальцеве обстеження, при документуванні опускання голівки плода та демонстрації повільних пологів або нестачі прогресу як в першому, так і в другому періодах (**РІВЕНЬ ДОКАЗОВОСТІ: 2+**).

Оцінка вставлення голівки плода

Вставлення голівки плода - це відношення голівки плода до хребта. Ультразвук виявився корисним для візуальної оцінки вставлення голівки плода^{74,75} (**РІВЕНЬ ДОКАЗОВОСТІ: 2-**) та об'єктивної діагностики аномальних вставлень голівки плода в пологах⁷⁶⁻⁸⁰ (**РІВЕНЬ ДОКАЗОВОСТІ: 3**).

Техніка

Ультразвукова оцінка в пологах може проводитися трансабдомінально або трансперинеально, залежно від параметра, який є метою обстеження (головним чином, вид передлежання та висота стояння), та від клінічних показань. Використовується сканер з двовимірним режимом, оснащений конвексним датчиком, таким, що використовується для трансабдомінальної ультразвукової біометрії та оцінки анатомії плода. Запропоновані вимоги до обладнання, що використовується в пологовій залі, полягають у тому, що воно має швидко запускатись, повинно мати батареї з тривалим терміном експлуатації та швидкою перезарядкою. Для ультразвуку в пологах найліпше підходить широкосекторний низькочастотний (<4 МГц) датчик.

Оцінка виду передлежання голівки плода

Сонографічну оцінку передлежання голівки плода найліпше проводити шляхом трансабдомінального дослідження в аксіальній та сагітальній площинах⁸¹. Розмістивши ультразвуковий датчик поперечно на животі матері, отримують аксіальний вигляд тулуба плода на рівні верхньої частини живота або грудної клітки. Визначають положення хребта плода. Потім ультразвуковий датчик переміщується донизу до досягнення материнської надлобкової області і візуалізації голівки плода.

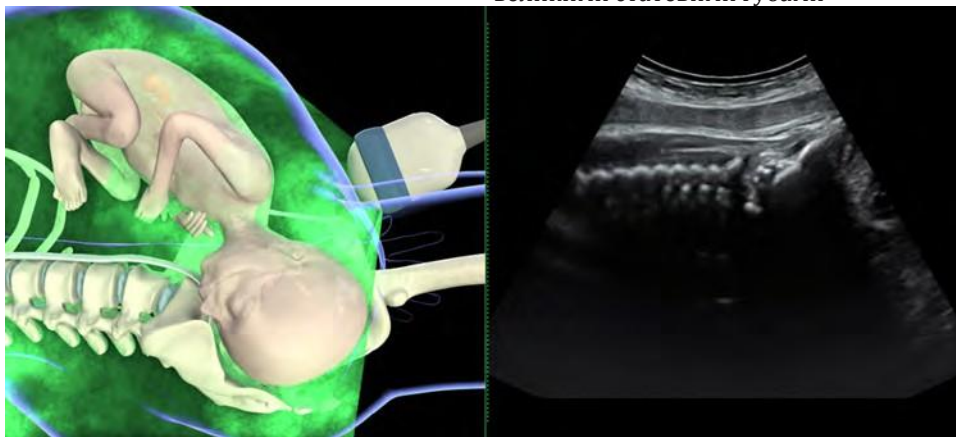


Рисунок 1 Трансабдомінальне ультразвукове зображення (сагітальна площина) при передньому виді потиличного передлежання плода. (Відтворено з Youssef *et al.*⁸¹.)

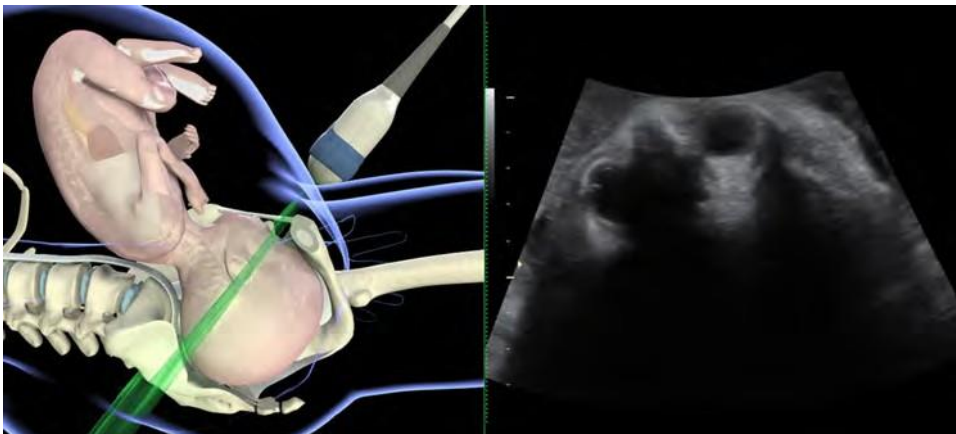


Рисунок 2 Трансабдомінальне ультразвукове зображення (поперечна площина) при задньому виді потиличного передлежання плода. (Відтворено з Youssef *et al.*⁸¹.)

Орієнтирами для заднього виду потиличного передлежання плода є дві орбіти плода, середнє мозкове ехо - для поперечного потиличного, а сама потилиця та шийний відділ хребта - для переднього виду потиличного передлежання⁸¹ (Рисунок 1 та 2). Для визначення виду передлежання голівки плода можуть бути корисними судинні сплетення, що розходяться в напрямку потилиці⁴⁷.

При трансабдомінальному дослідженні низького стояння голівки плода може бути складним визначити серединні структури голівки плода. В цих випадках для точного визначення виду передлежання можна порадити поєднання трансабдомінального та трансперинеального ультразвукових досліджень.

Вид передлежання може бути описаний за допомогою циферблата (Рисунок 3): вид передлежання $\geq 02:30$ годин та $\leq 03:30$ годин має фіксуватись як ліве поперечне потиличне (LOT); вид передлежання $\geq 08:30$ годин та $\leq 09:30$ годин - як праве поперечне потиличне (ROT); вид передлежання $> 03:30$ годин та $< 08:30$ годин має фіксуватись як задній вид потиличного; а вид передлежання $> 09:30$ годин та $< 02:30$ годин як передній вид потиличного²⁵.

Оцінка висоти стояння голівки плода

Сонографічну оцінку висоти стояння голівки плода найліпше проводити за допомогою трансперинеального ультразвукового дослідження в середньосагітальній або аксіальній площині. Датчик розташовують між двома великими статевими губами

або каудальніше, на рівні задньої спайки, в напівлежачому положенні жінки з ногами, зігнутими в стегнах та колінах на 45 та 90 градусів відповідно. Важливо, щоб її сечовий міхур був порожнім. В середньосагітальній площині чітко вимальовуються наступні анатомічні орієнтири:

- лобковий симфіз як видовжена нерівна ехогенна структура; ідеально виявляється в горизонтальному положенні;
- череп плода, з передньою та задньою пластинами.

Традиційно рекомендовану для піхвового дослідження площину, рівень сідничних остей, при цьому побачити неможливо. Проте, існує незмінний анатомічний зв'язок між нижнім краєм лобкового симфізу та площиною сідничних остей: "підсимфізна лінія" - це уявна лінія, що бере початок від каудального кінця лобкового симфізу, є перпендикулярною його довгій осі, і тягнеться до задньої частини родового каналу. В тривимірних реконструкціях даних комп'ютерної томографії нормального кісткового таза жінки було показано, що

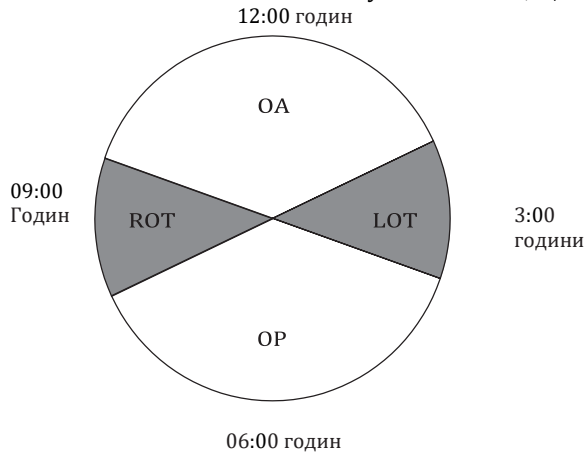


Рисунок 3 Класифікація потиличного передлежання плода на основі годинника: вид передлежання $\geq 02:30$ годин та $\leq 03:30$ годин має фіксуватись як ліве поперечне потиличне (LOT), а вид передлежання $\geq 08:30$ годин та $\leq 09:30$ годин - як праве поперечне потиличне (ROT). Вид передлежання $> 03:30$ годин та $< 08:30$ годин це задній вид потиличного (OP), а вид передлежання $> 09:30$ годин та $< 02:30$ годин це передній вид потиличного (OA)^{92,93}.

підсимфізна лінія знаходиться на 3 см вище площини сідничних остей^{42,82-84}.

При трансперинеальному дослідженні в середньосагітальній площині було запропоновано декілька параметрів з використанням лобкового симфізу як орієнтиру та опорної точки для кількісної оцінки. Три з них безпосередньо позначають висоту стояння голівки: кут прогресії (AoP), який також називають «кутом опускання»^{40,43}; відстань прогресування (PD)³⁰ та трансперинеальна ультразвукова висота стояння голівки⁴¹. Інші вказують на це опосередковано: відстань голівка-симфіз (HSD) - непрямий параметр, що змінюється з опусканням⁵¹; а напрямок голівки вказує напрям найдовшої впізнаної осі голівки плода відносно довгої осі лобкового симфізу⁴².

Шляхом простого обертання датчика на 90° за годинниковою стрілкою отримують аксіальну площину, в якій можна оцінити та виміряти два додаткові параметри: відстань голівка-промежина (HPD)³⁴ як маркер висоти стояння голівки; та кут середньої лінії (MLA)³¹, який оцінює обертання голівки.

Кут прогресії (AoP)/кут опускання. AoP - кут між довгою віссю лобкової кістки та лінією від нижнього краю лобка, проведеною дотично до найглибшої кісткової частини черепа плода (Рисунок 4). Він був вперше описаний в 2009 році^{40,43} та був визнаний точним і відтворюваним параметром для оцінки опускання голівки плода^{40,41,69,70} (**РІВЕНЬ ДОКАЗОВОСТІ: 2+**). Dückelmann *et al.*⁷² продемонстрували, що навчити вимірюванню AoP можна легко, незалежно від рівня клінічного досвіду використання ультразвуку (**РІВЕНЬ ДОКАЗОВОСТІ: 2+**). В своєму дослідженні декількох різних параметрів Tutschek *et al.*⁴¹ порівняли AoP та трансперинеальну ультразвукову висоту стояння голівки та визначили, що висота стояння голівки плода 0 відповідає AoP 116° (Таблиця 1).

Напрямок голівки плода. Напрямок голівки, непрямий маркер висоти стояння голівки, вперше було описано Henrich *et al.*⁴² як кут між найдовшою впізнаною віссю голівки плода та довгою віссю лобкового симфізу, виміряний в середньосагітальному трансперинеальному зрізі (Рисунок 5). Цей маркер було

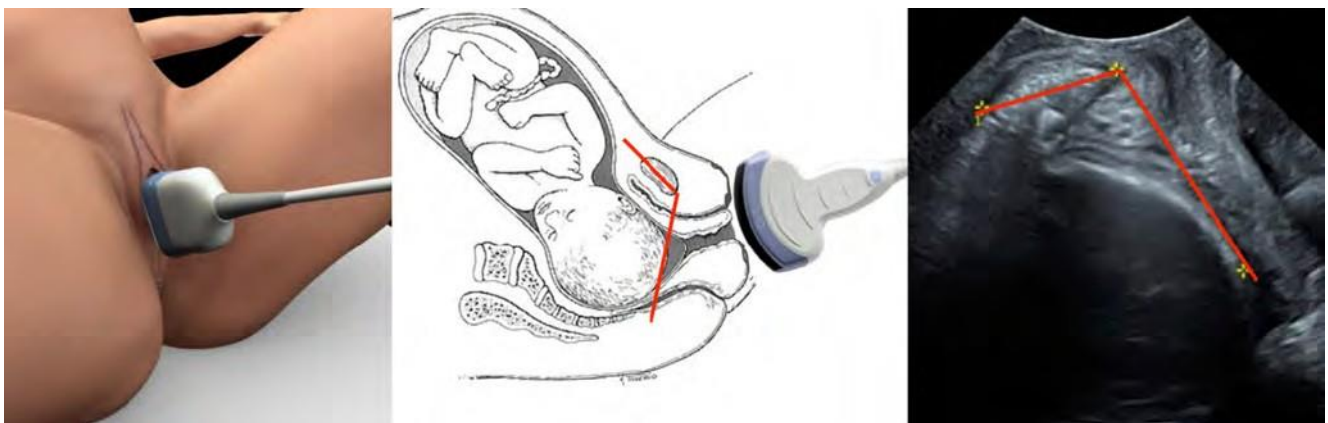


Рисунок 4 Вимірювання кута прогресії з демонстрацією розташування датчика та виміру кута (зображення люб'язно надані А. Youssef, Е. А. Torkildsen та Т.М. Eggebø).

Таблиця 1 Конверсія між кутом прогресії (AoP) та трансперинеальною ультразвуковою (ТПУ) висотою стояння голівки

AoP (°)	Висота стояння голівки (см)	AoP (°)	Висота стояння голівки (см)
84	-3.0	132	1.5
90	-2.5	138	2.0
95	-2.0	143	2.5
100	-1.5	148	3.0
106	-1.0	154	3.5
111	-0.5	159	4.0
116	0.0	164	4.5
122	0.5	170	5.0
127	1.0		

Адаптовано з Tutschek *et al.*⁴¹. ТПУ висота стояння голівки розраховується за формулою, отриманою шляхом регресії висоти стояння голівки над кутом прогресії (ТПУ висота стояння голівки (см) = AoP (°) × 0,0377 - 10,911).

класифіковано як «голівка вниз» (кут < 0°), «горизонтально» (кут 0-30°) та «вгору» (кут > 30°). Автори відзначили легко впізнавану зміну напрямку голівки, коли вона опускається до тазового дна, від напрямку вниз до горизонтального та напрямку вгору. Голівка вгору безпосередньо перед оперативними вагінальними пологами (OVD) корелює з успішною та порівняно легкою процедурою (декілька тракцій).

Сонографічна висота стояння голівки. Трансперинеальна ультразвукова висота стояння голівки відбиває висоту стояння голівки за шкалою, що умовно використовують для пальпаторної оцінки прогресу пологів (см вище або нижче площини сідничних остей) та враховує кривизну родового каналу. Це потребує оцінки: (i) напрямку голівки (див. вище) та (ii) відстані між підлобковою площиною (що на 3 см вище площини сідничних остей) та найглибшою передлеглою кістковою частиною вздовж лінії напрямку голівки (Рисунок 6). Трансперинеальну ультразвукову висоту стояння голівки порівнювали з іншими параметрами висоти стояння голівки плода. Попри те, що вимірювання цього параметру є складнішим (вимагає вимірювання як кута, так і відстані), було виявлено, що він лінійно корелює з легко вимірюваним AoP: зв'язок між цими двома параметрами дозволяє таким чином безпосередньо перетворювати вимірювання AoP в сантиметри за звичайною шкалою пальпації (Таблиця 1).

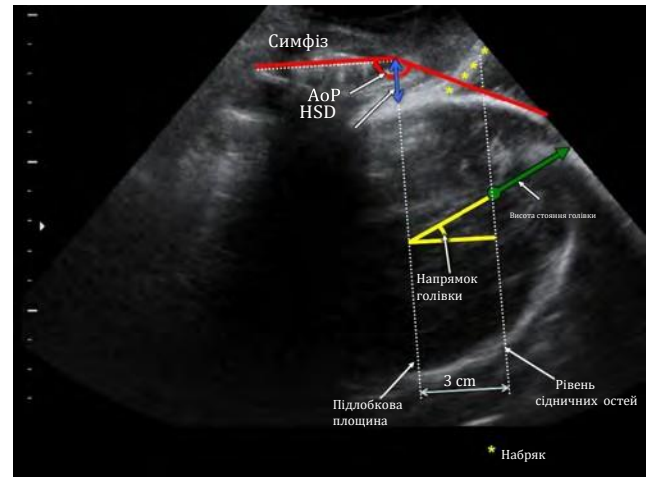


Рисунок 6 Трансперинеальна ультразвукова висота стояння голівки має вимірюватись вздовж лінії напрямку голівки. Також показані кут прогресії (AoP), відстань голівка-симфіз (HSD) та, як опорні площини, вимірювана підлобкова площина та припустима площина сідничних остей (модифіковано з Tutschek *et al.*³²).

Відстань голівка-промежина (HPD). HPD була вперше описана Eggebø *et al.*³⁴ (Рисунок 7). Датчик має бути розташований між великими статевими губами (на задній спайці) з повним притискуванням м'яких тканин в напрямку лобкової кістки. Датчик слід нахилити, доки контур черепа не стане максимально чітким, що свідчить про перпендикулярність ультразвукового потоку черепу плода. HPD вимірюють при фронтальному трансперинеальному дослідженні як найкоротшу відстань між зовнішньою кістковою межею черепа плода та промежиною. Ця відстань представляє частину родового каналу, яку ще має подолати плід. Жінки не вважають це притискування м'яких тканин болісним³⁶.

HPD не можна порівняти безпосередньо з клінічною оцінкою висоти стояння голівки плода (від - 5 до 5), оскільки HPD не відповідає кривій родового каналу³⁶. Tutschek *et al.*³² встановили, що висота стояння голівки 0 відповідає HPD 36 мм, Kahrs *et al.*⁴⁷ встановили, що висота стояння голівки 0 відповідає HPD 35 мм, а Maticot-Baptista *et al.*⁸⁵ встановили, що HPD 38 мм відповідає порожнині таза.

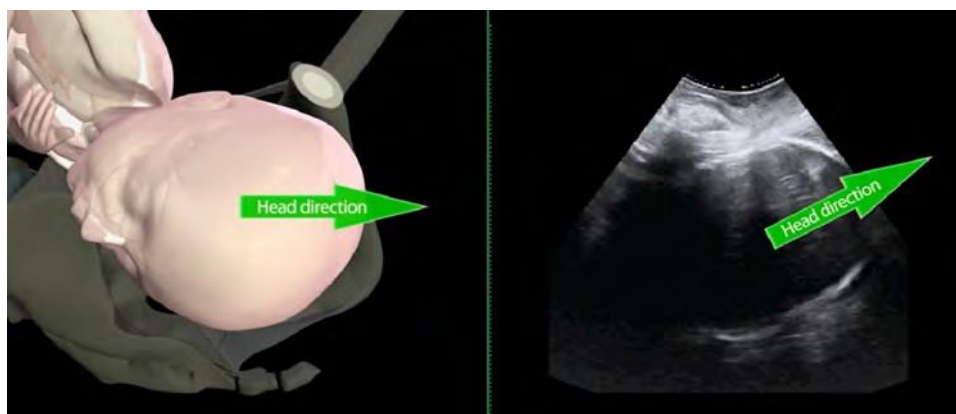


Рисунок 5 Напрямок голівки плода: горизонтально (ліворуч) та вгору (праворуч).

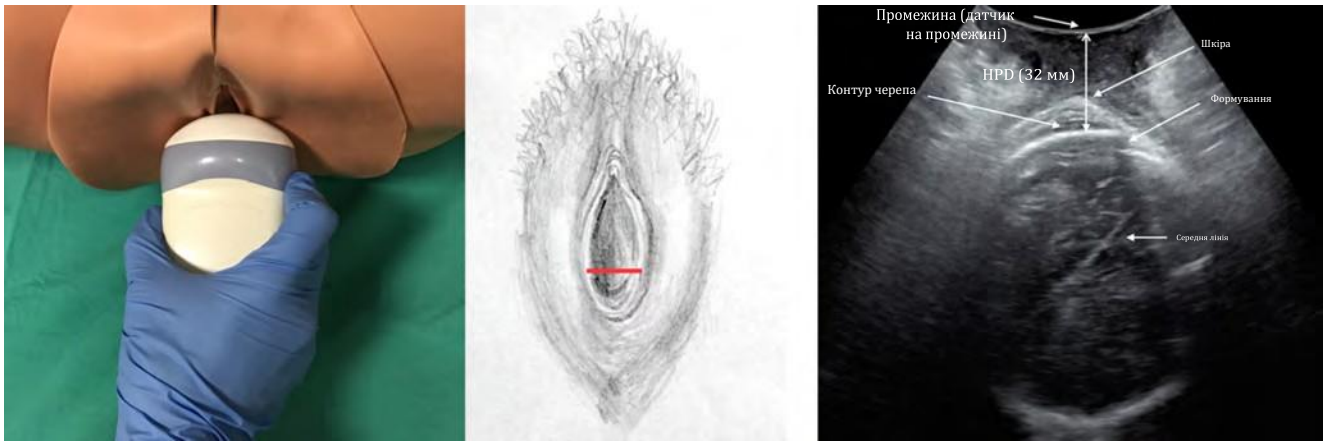


Рисунок 7 Вимірювання відстані голівка-промежина (HPD) з демонстрацією розташування датчика та виміру відстані (зображення люб'язно надані S. Benediktsdottir, I. Frøysa та J. K. Iversen).

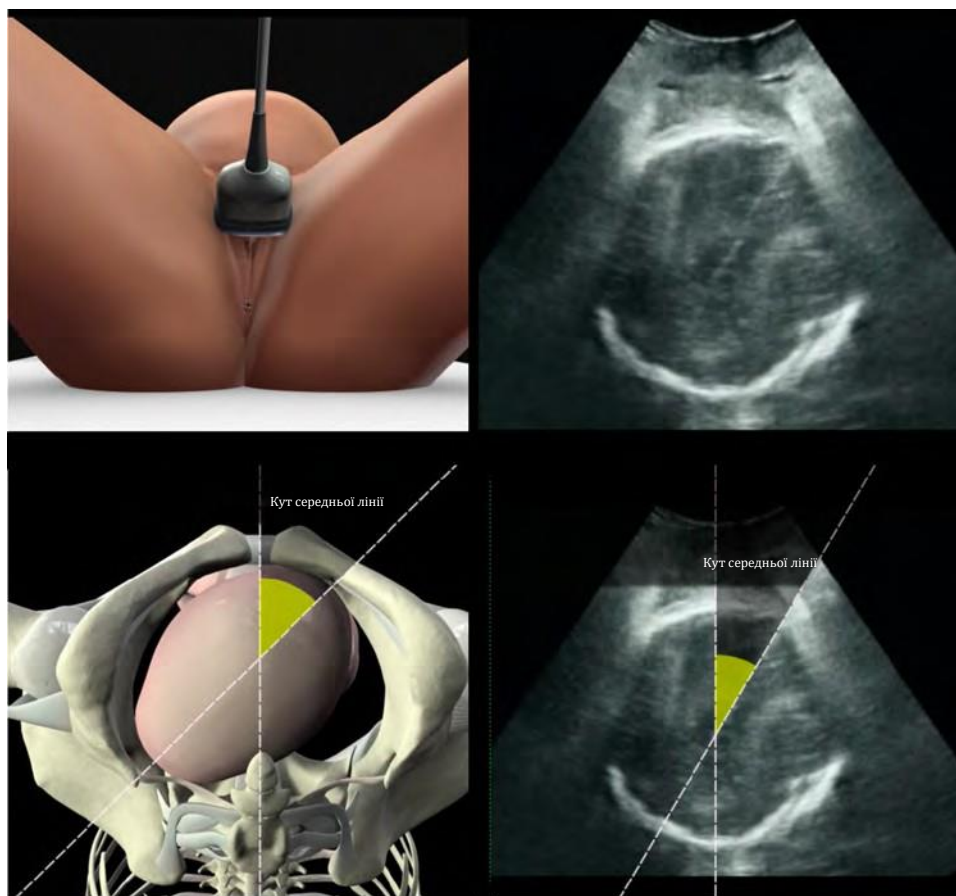


Рисунок 8 Вимірювання кута середньої лінії з демонстрацією розташування датчика та виміру кута.

Межі узгодження варіацій між різними дослідниками повідомлено як - 8,5 до +12,3 мм³⁴.

Кут середньої лінії (MLA). MLA відрізняється від інших параметрів, оскільки використовує кут обертання голівки як показник прогресу пологів. Вперше описаний Ghi *et al.*³¹, він вимірюється в аксіальній площині при трансперинеальному підході: визначається ехогенна лінія між двома півкулями головного мозку (середня лінія), а MLA – це кут між

цією лінією та передньо-задньою віссю материнського тазу (Рисунок 8). Вони виявили значну кореляцію між висотою стояння голівки, оціненою клінічно, та обертанням, представленим MLA. Після виключення випадків заднього виду потиличного передлежання, вони виявили, що обертання на $\geq 45^\circ$ відповідало висоті стояння голівки $\leq +2$ см в 70/71 (98,6%) випадків, а обертання $< 45^\circ$ відповідало висоті стояння голівки $\geq +3$ см в 41/49 (83,7%) випадків ($P < 0,001$) (**РІВЕНЬ ДОКАЗОВОСТІ: 2+**). Попри те, що MLA спочатку був описаний як кут по відношенню до материнського тазу, вид передлежання голівки

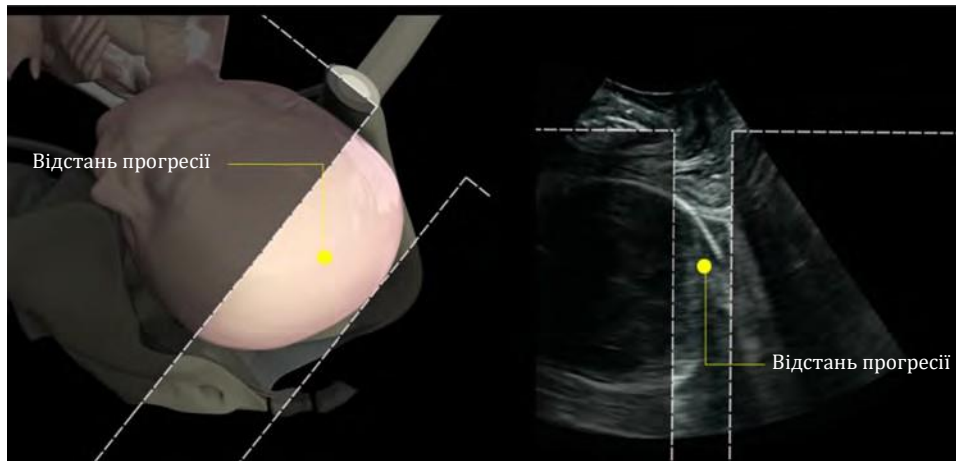


Рисунок 9 Вимірювання відстані прогресії.

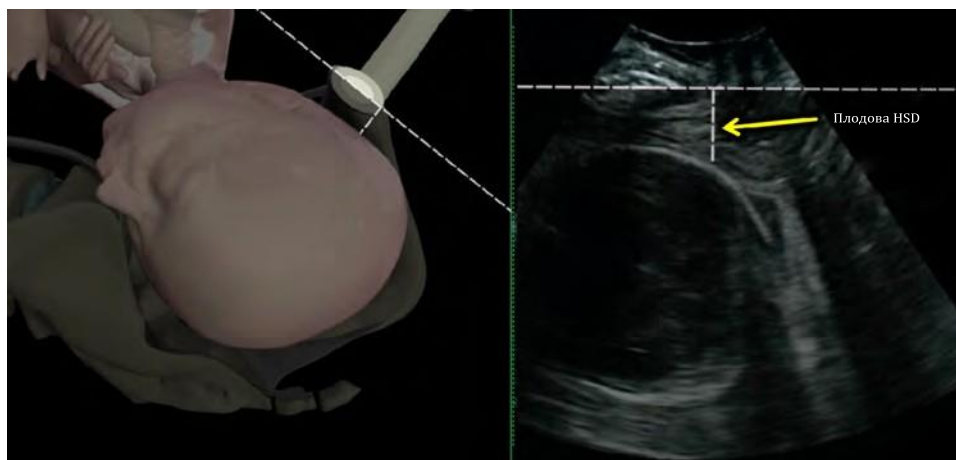


Рисунок 10 Вимірювання відстані голівка-симфіз (HSD) з демонстрацією розташування датчика та виміру відстані. (Відтворено з Youssef *et al.*⁵¹.)

може бути представлений з використанням циферблата так само, як описано для трансабдомінального дослідження.

Додаткові параметри для оцінки висоти стояння голівки плода. Для вимірювання висоти стояння голівки плода в пологах були запропоновані ще два параметри: відстань прогресії (PD) та відстань голівка-симфіз (HSD). Проте широко в дослідженнях вони не застосовувались, і їх клінічна корисність менш визначена, ніж інших параметрів.

PD була вперше описана Dietz та Lanzarone³⁰ як об'єктивне вимірювання вставлення голівки плода до початку пологів. Вона визначається як мінімальна відстань між "підлобковою лінією" та передлеглою частиною (найбільш дистальною частиною гіперехогенної кривизни черепа плода) (Рисунок 9). Оскільки AoP легше виміряти, ніж PD, і він враховує кривизну родового каналу на відміну від PD, першому слід надати перевагу при вимірюванні висоти стояння голівки.

HSD це відстань між нижнім краєм материнського лобкового симфізу та черепом плода вздовж підлобкової лінії (Рисунок 10). Як пальпаторний простір між черепом плода та материнським лобковим симфізом, широко використовується

в клінічній практиці для визначення висоти стояння голівки плода, HSD був запропонований Youssef *et al.*⁵¹ як непрямий маркер опускання голівки плода. В когорті плідів з переднім видом потиличного передлежання було доведено відтворюваність цього параметру⁵¹ з лінійною негативною кореляцією з висотою стояння, що пальпується, та прогресивним вкороченням з опусканням голівки на тазове дно (**РІВЕНЬ ДОКАЗОВОСТІ: 2+**). Крім того, було показано, що HSD корелює з іншими сонографічними вимірюваннями висоти стояння голівки плода; вона позитивно корелює з HPD та негативно з AoP³² (Рисунок 11). Вона може бути виміряна лише при висоті стояння голівки нижче підлобкової лінії (тобто ≥ -3 см).

ПОКАЗАННЯ ДЛЯ УЛЬТРАЗВУКОВОЇ ОЦІНКИ В ПОЛОГАХ

- Повільний або відсутній прогрес пологів в першому періоді
- Повільний або відсутній прогрес пологів в другому періоді
- Визначення виду передлежання та висоти стояння голівки плода перед прийняттям рішення щодо проведення або проведенням інструментальних вагінальних пологів
- Об'єктивна оцінка неправильного передлежання голівки плода

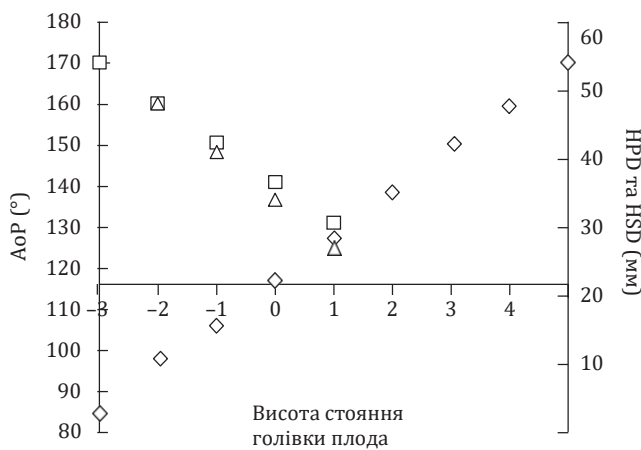


Рисунок 11 Кореляція показників трансперинеального ультразвуку (ТПУ), що представляють висоту стояння голівки плода: кут прогресії (AoP; ◇); відстань голівка-промежина (HPD; □); та відстань голівка-симфіз (HSD; △). ТПУ висоту стояння голівки визначається в см вище або нижче рівня сидничних остей. Дані отримані від Tutschek et al.³².

В одному дослідженні не вдалося продемонструвати перевагу рутинного використання ультразвуку в пологах для визначення виду передлежання голівки (вимірювання висоти стояння голівки в цьому дослідженні не проводилось) у групі пацієнток низького ризику, в яких його використання було пов'язано з більшим ризиком кесарського розтину⁸⁶ (**РІВЕНЬ ДОКАЗОВОСТІ: 1-, КЛАС РЕКОМЕНДАЦІЇ: А**).

Не зважаючи на продемонстровану більшу точність та відтворюваність ультразвуку в порівнянні з пальцевим дослідженням при визначенні виду передлежання та висоти стояння голівки плода, знання цих даних не показало ліпшого ведення пологів. Через рідкість несприятливих перинатальних та материнських наслідків під час пологів для доведення клінічної переваги сонографії для плода або матері в пологах щодо тяжкої перинатальної та материнської захворюваності необхідні дуже великі випадковісні (randomized) дослідження. Проте ультразвукове дослідження в пологах дозволяє точніше визначити вид передлежання та висоту стояння і є прийнятнішим для жінок, ніж пальцеве дослідження⁷². Його використання може бути виправданим за наступних обставин як доповнення до клінічного обстеження.

Повільний або відсутній прогрес пологів у першому періоді

Деякі послідовні дослідження показали, що НРД та AoP є точнішими, ніж пальцеве дослідження, в прогнозуванні вагінальних пологів у жінок, що не народжували, з тривалим першим періодом пологів^{36,39} (**РІВЕНЬ ДОКАЗОВОСТІ: 2+, КЛАС РЕКОМЕНДАЦІЇ: В**). У найбільшому багатоцентровому дослідженні, проведеному на 150 жінках³⁹, якщо НРД була < 40 мм, ймовірність кесарського розтину становила 7%, тоді як вона зростала до 82%, якщо НРД була > 50 мм. В тому ж дослідженні, якщо AoP був > 110°, ймовірність кесарського розтину становила 12%, тоді як зростала до 62% при AoP < 100°. У дослідженні тієї ж популяції 150 жінок з тривалим першим періодом пологів³⁷ автори показали, що задній вид потиличного передлежання в

порівнянні з не заднім видом потиличного передлежання був суттєво пов'язаний з ризиком кесарського розтину (38% проти 17%, P=0.01) (**РІВЕНЬ ДОКАЗОВОСТІ: 2+, КЛАС РЕКОМЕНДАЦІЇ: В**).

Кілька повідомлень про випадки або невеликі серії⁷⁶⁻⁸⁰ показали, що у пацієнток з тривалим першим періодом пологів трансабдомінальне або трансперинеальне ультразвукове дослідження може визначити різні типи неправильних передлежань голівки, включно з розгинальними передлежаннями (чолом або обличчям), або асинклітизм як причини відсутності прогресу пологів (**РІВЕНЬ ДОКАЗОВОСТІ: 3, КЛАС РЕКОМЕНДАЦІЇ: С**).

Повільний або відсутній прогрес пологів у другому періоді

Кількість досліджень, що стосуються саме питання користі ультразвуку в прогнозуванні ймовірності спонтанних вагінальних пологів в порівнянні з абдомінальним розродженням або OVD у пацієнток з тривалим другим періодом, є обмеженою. У 62 жінок з тривалим другим періодом, обстежених за допомогою трансперинеального ультразвуку, Masturzo et al.⁷³ виявили, що сприятливий напрямок голівки (голівка вгору) в більшості випадків (16/20; 80%) був пов'язаний зі спонтанними вагінальними пологами на відміну від напрямку голівки вниз (4/20; 20%) або горизонтального (9/22; 41%) напрямку голівки (**РІВЕНЬ ДОКАЗОВОСТІ: 2+, КЛАС РЕКОМЕНДАЦІЇ: В**).

Визначення виду передлежання та висоти стояння голівки плода перед інструментальними вагінальними пологами

В нещодавньому випадковісному (randomized) контрольованому дослідженні²⁸ було продемонстровано, що додаткова до пальцевого дослідження ультразвукова оцінка перед інструментальним вагінальним розродженням є значно точнішою порівняно до лише пальцевого дослідження в діагностиці виду передлежання голівки плода (ультразвуковий діагноз є неправильним в 1,6% випадків, порівняно з 20,2% в групі пальцевого дослідження) (**РІВЕНЬ ДОКАЗОВОСТІ: 1-, КЛАС РЕКОМЕНДАЦІЇ: А**). Хоча дослідження не показало істотної різниці в захворюваності матері або плода, головним результатом була точність визначення положення плода, метою дослідження не було виявлення відмінностей у виникненні побічних явищ⁸⁷.

В своєму випадковісному контрольованому дослідженні Wong et al.⁸⁸ продемонстрували: якщо вид передлежання голівки плода визначали за допомогою ультразвуку порівняно з пальпацією, то розміщення чашечки вакуум-екстрактора було значно ближче до точки згинання (**РІВЕНЬ ДОКАЗОВОСТІ: 1-, КЛАС РЕКОМЕНДАЦІЇ: А**).

Напрямок голівки прогнозує результат інструментальних вагінальних пологів⁴². При оцінці перед вакуум-екстракцією при тривалій пологовій діяльності ознака голівки вгору є позитивним провісником успіху. Серед 11 жінок з голівкою плода вгору і переднім видом потиличного передлежання всі мали успішну просту (5/11) або помірно складну (6/11) вакуум-екстракцію. На відміну від цього, серед шести випадків з переднім видом потиличного передлежання плода з голівкою горизонтально або вниз, лише одна вакуум-екстракція була простою, і єдиний випадок

невдалої екстракції спостерігався саме в цій групі. Значення ознаки голівки вгору для прогнозування вагінальних пологів, а також його добра відтворюваність тим самим та різними дослідниками були згодом підтверджені іншими⁴¹ (РІВЕНЬ ДОКАЗОВОСТІ: 3, КЛАС РЕКОМЕНДАЦІЇ: C).

АоР досліджувався як провісник успішних пологів з вакуум-екстракцією у 41 плода в передньому виді потиличного передлежання. Встановлено, що граничне значення 120° прогнозує легку та успішну вакуум-екстракцію в 90% випадків⁴³ (**РІВЕНЬ ДОКАЗОВОСТІ: 2+ , КЛАС РЕКОМЕНДАЦІЇ: В**).

При дослідженні 52 жінок з переднім видом потиличного передлежання плода, яким проводилась вакуум-екстракція, було виявлено, що комбінація ознаки голівки вгору, $MLA < 45^\circ$ та $АоР > 120^\circ$ є важливим сонографічним провісником успішної процедури⁴⁵.

Cuerva *et al.*⁴⁶ оцінили роль ультразвуку в прогнозуванні наслідків накладання щипців у 30 плодів з не заднім видом потиличного передлежання. Вони виявили, що чим менший АоР і чим коротша PD, тим вищий ризик невдачі. $АоР < 138^\circ$ та $PD < 4,8$ см були найсильнішими провісниками дев'яти ускладнених процедур (визначених як такі, що вимагали більше трьох тракцій, невдалої процедури або травми матері чи новонародженого) (**РІВЕНЬ ДОКАЗОВОСТІ: 2+ , КЛАС РЕКОМЕНДАЦІЇ: В**).

В нещодавньому великому дослідженні⁴⁴ вивчався взаємозв'язок між частотою невдалої вакуум-екстракції та АоР (безпосередньо перед застосуванням інструменту) у 235 жінок. В 30 (12%) випадках вакуум-екстракція була невдалою, тоді як в решті 205 вона була успішною. Невдала вакуум-екстракція була пов'язана зі значно меншим середнім АоР ($136,6^\circ$ проти $145,9^\circ$); цікаво, що пальпована висота стояння голівки не відрізнялася між двома групами (2 проти 2 см) (**РІВЕНЬ ДОКАЗОВОСТІ: 2+ , КЛАС РЕКОМЕНДАЦІЇ: В**).

В європейському проспективному дослідженні⁴⁷ оцінювали трансперинеальний ультразвук та тривалість вакуум-екстракції в когорті жінок з повільним прогресом другого періоду пологів. Серед 222 обстежених жінок тривалість процедури екстракції була значно коротшою у жінок з $HPD \leq 25$ мм. Частота кесарського розтину була значно нижчою серед випадків із $HPD \leq 35$ мм порівняно до випадків з $HPD > 35$ мм (3,9% проти 22,0%, $P < 0,01$) і, якщо $HPD > 35$ мм поєднувався з заднім видом потиличного передлежання, частота кесарського розтину становила 35%. Крім того, частота рН артерії пуповини $< 7,1$ була значно вищою у немовлят, які зазнавали вакуум-екстракції при $HPD > 35$ мм.

В проспективному когортному дослідженні, що включало 659 жінок, перед OVD вимірювали HPD (в цьому дослідженні називалась відстанню між промежиною та черепом)⁴⁸. Після корекції щодо паритету, передлежання та макросомії плода, $HPD \geq 40$ мм була суттєво пов'язана зі складною екстракцією (співвідношення шансів, 2,38; 95% ДІ, 1,51–3,74; $P = 0,0002$). На основі аналізу кривої характеристик приймача відстань промежина-череп при ультразвуковому дослідженні була точнішим провісником складних OVD, ніж пальцеве вагінальне дослідження ($P = 0,036$).

Візуальне підтвердження неправильного передлежання голівки плода

Розгинальне передлежання голівки або асинклітизм є основною причиною уповільнення пологів^{13,14}, на яку за оцінками припадає до третини кесарських розтинів через відсутність прогресу пологів^{4-6,8-10,15-17}. В цих випадках діагноз традиційно ґрунтується на

пальцевому дослідженні в пологах⁸⁹⁻⁹¹, попри те, що є недавні повідомлення про використання ультразвуку для підтвердження клінічного діагнозу⁷⁶⁻⁸⁰ (**РІВЕНЬ ДОКАЗОВОСТІ: 3, КЛАС РЕКОМЕНДАЦІЇ: С**).

ПІДСУМОК

Ультразвукове дослідження під час активних пологів ще не використовується широко попри дослідження, що показали більшу точність та відтворюваність його, ніж у клінічних обстежень. Ультразвукове дослідження дозволяє об'єктивно виміряти й точно задокументувати знахідки, отримані під час дослідження. Для оцінки головним чином висоти стояння та виду передлежання голівки в пологах можна використати кілька сонографічних параметрів.

1. Для оцінки поточного стану та як базову лінію для подальших вимірювань можна об'єктивно виміряти висоту стояння голівки, наприклад, за допомогою АоР або НРD. Також це може допомогти спрогнозувати, чи будуть успішними OVD. Висоту стояння голівки слід оцінювати трансперинеально, а не трансабдомінально. НРD є простою для вимірювання та відтворювання. АоР (в градусах) є відповідником висоти стояння голівки, вираженій у сантиметрах від -3 см до +5 см (можливе пряме перетворення), і має потенціал пов'язати дані ультразвукового дослідження з традиційною оцінкою пальпацією. НРD та АоР/висота стояння голівки корелюють лінійно (для високого стояння, тобто вище від 0 до +1).
2. Вид передлежання голівки (та хребта) оцінюється точніше шляхом трансабдомінального ультразвукового дослідження, ніж пальпацією. Є важливими знання виду передлежання голівки при підозрі на уповільнений або відсутній прогрес пологів. А перед OVD знання виду передлежання голови є неодмінними.
3. MLA оцінюється шляхом поперечного трансперинеального ультразвукового дослідження і може допомогти вирішити, чи може спроба OVD бути безпечною.
4. Напрямок голівки оцінюється шляхом трансперинеального ультразвукового дослідження і може допомогти вирішити, чи може спроба OVD бути безпечною.

Існує дві основні ситуації, коли ультразвукова оцінка може бути особливо корисною в пологах.

1. Підозра на уповільнений або відсутній прогрес першого чи другого періоду. Ми радимо трансперинеально вимірювати АоР або НРD та трансабдомінально оцінювати вид передлежання голівки.
2. Потенційна необхідність проведення OVD. Ми радимо оцінити вид передлежання голівки шляхом трансабдомінального ультразвукового дослідження та пропонуємо виміряти висоту стояння голівки плода шляхом трансперинеального ультразвукового дослідження. Найнадійнішими сонографічними параметрами для прогнозування наслідків процедури є НРD та АоР. MLA та/або напрямок голівки також можуть бути корисними для подальшого прогнозування ймовірності успіху екстракції.

Що ми знаємо і чого ми не знаємо

- Ми знаємо, що ультразвук дозволяє точніше дослідити вид передлежання та висоту стояння голівки, ніж клінічне обстеження.
- Ми знаємо, що жінки віддають перевагу ультразвуку перед пальцевим дослідженням в пологах.
- Ми знаємо, що трансабдомінальний ультразвук найчастіше використовується для визначення положення та позиції плода, а трансперинеальний ультразвук може використовуватись для визначення висоти стояння голівки.
- Ми не знаємо, як ці знання впливають на ведення пологів та материнські та неонатальні наслідки.

ЗВІТУВАННЯ

Якщо в пологах здійснюється ультразвукове дослідження, його результати слід додати до клінічних записів пацієнтки. Для кожної сонографічної оцінки слід зазначити наступні дані:

- Наявність серцебиття плода й частоти серцевих скорочень
- Передлежання плода (головне, поперечне, сідничне, косе)
- Наявність частини плаценти між передлеглою частиною та шийкою матки
- Положення потилиці та хребта

На розсуд лікаря в другому періоді можуть бути додані наступні трансперинеальні ультразвукові параметри, особливо перед OVD (в спокої або під час потути; це має бути зазначено):

- Кут прогресії (AoP)
- Відстань голівка-промежина (HPD)
- Напрямок голівки відносно лобкового симфізу
- Кут середньої лінії (MLA)

АВТОРИ НАСТАНОВИ

Ці Настанови були розроблені від імені Міжнародного Товариства Ультразвуку в Акушерстві та Гінекології (ISUOG) наступними авторами та рецензовані Комітетом з Клінічних Стандартів.

T. Ghi, Obstetrics and Gynecology, University of Parma, Parma, Italy

T. Eggebø, National Center for Fetal Medicine, Trondheim University Hospital (St Olavs Hospital), Trondheim, Norway; Department of Obstetrics and Gynecology, Stavanger University Hospital, Stavanger, Norway

C. Lees, Centre for Fetal Care, Queen Charlottes and Chelsea Hospital, London, UK

K. Kalache, Sidra Medical and Research Center, Doha, Qatar

P. Rozenberg, Centre Hospitalier Poissy Saint Germain, Obstetrics & Gynaecology, Paris, France

A. Youssef, Obstetrics and Gynecology, S. Orsola Malpighi Hospital, Bologna, Italy

L. J. Salomon, Hôpital Universitaire Necker-Enfants Malades, AP-HP, Université Paris Descartes, Maternité, Paris, France; Société Française pour l'Amélioration des Pratiques Echographiques, SFAPE

B. Tutschek, Prenatal Zurich, Heinrich-Heine-University, Medical Faculty, Zürich, Switzerland

Зовнішніми рецензентами Настанов були V. Berghella, O. Dupuis та W. Lau. Остаточна версія є відповідальністю Комітету з Клінічних Стандартів ISUOG. Процес перегляду Настанов розпочнеться в 2023 році, якщо докази не вимагатимуть більш раннього перегляду.

ПОСИЛАННЯ НА НАСТАНОВУ

На цю Настанову слід посилатись наступним чином: 'Ghi T, Eggebø T, Lees C, Kalache K, Rozenberg P, Youssef A, Salomon LJ, Tutschek B. ISUOG Practice Guidelines: intrapartum ultrasound. *Ultrasound Obstet Gynecol* 2018; **52**: 128–139.'

ПОСИЛАННЯ

1. Friedman E. The graphic analysis of labor. *Am J Obstet Gynecol* 1954; **68**: 1568–1575.
2. Friedman EA. Primigravid labor; a graphicostatistical analysis. *Obstet Gynecol* 1955; **6**: 567–589.
3. Friedman EA. Labor in multiparas; a graphicostatistical analysis. *Obstet Gynecol* 1956; **8**: 691–703.
4. Zhang J, Troendle JF, Yancey MK. Reassessing the labor curve in nulliparous women. *Am J Obstet Gynecol* 2002; **187**: 824–828.
5. Zhang J, Landy HJ, Branch DW, Burkman R, Haberman S, Gregory KD, Hatjis CG, Ramirez MM, Bailit JL, Gonzalez-Quintero VH, Hibbard JU, Hoffman MK, Kominiarek M, Learman LA, Van Velhuisen P, Troendle J, Reddy UM; Consortium on Safe Labor. Contemporary patterns of spontaneous labor with normal neonatal outcomes: Consortium on safe labor. *Obstet Gynecol* 2010; **116**: 1281–1287.
6. Segel SY, Carreño CA, Weiner SJ, Bloom SL, Spong CY, Varner MW, Rouse DJ, Caritis SN, Grobman WA, Sorokin Y, Sciscione A, Mercer BM, Thorp JM, Malone FD, Harper M, Iams JD; Eunice Kennedy Shriver National Institute of Child Health and Human Development Maternal-Fetal Medicine Units Network. Relationship between fetal station and successful vaginal delivery in nulliparous women. *Am J Perinatol* 2012; **29**: 723–730.
7. Hamilton EF, Simoneau G, Ciampi A, Warrick P, Collins K, Smith S, Garite TJ. Descent of the fetal head (station) during the first stage of labor. *Am J Obstet Gynecol* 2016; **214**: 360.e1–6.
8. American College of Obstetricians and Gynecologists, Society for Maternal-Fetal Medicine, Caughey AB, Cahill AG, Guise JM, Rouse DJ. Safe prevention of the primary cesarean delivery. *Am J Obstet Gynecol* 2014; **210**: 179–193.
9. Barber EL, Lundsberg LS, Belanger K, Pettker CM, Funai EF, Illuzzi JL. Indications contributing to the increasing cesarean delivery rate. *Obstet Gynecol* 2011; **118**: 29–38.
10. Spong CY, Berghella V, Wenstrom KD, Mercer BM, Saade GR. Preventing the first cesarean delivery: summary of a joint Eunice Kennedy Shriver National Institute of Child Health and Human Development, Society for Maternal-Fetal Medicine, and American College of Obstetricians and Gynecologists Workshop. *Obstet Gynecol* 2012; **120**: 1181–1193.
11. Cohen WR. Influence of the duration of second stage labor on perinatal outcome and puerperal morbidity. *Obstet Gynecol* 1977; **49**: 266–269.
12. Leveno KJ, Nelson DB, McIntire DD. Second-stage labor: how long is too long? *Am J Obstet Gynecol* 2016; **214**: 484–489.
13. Stitely ML, Gherman RB. Labor with abnormal presentation and position. *Obstet Gynecol Clin North Am* 2005; **32**: 165–179.
14. Boyle A, Reddy UM, Landy HJ, Huang CC, Driggers RW, Laughon SK. Primary cesarean delivery in the United States. *Obstet Gynecol* 2013; **122**: 33–40.
15. Shin KS, Brubaker KL, Ackerson LM. Risk of cesarean delivery in nulliparous women at greater than 41 weeks' gestational age with an unengaged vertex. *Am J Obstet Gynecol* 2004; **190**: 129–134.
16. Oboro VO, Tabowei TO, Bosah JO. Fetal station at the time of labor arrest and risk of cesarean delivery. *J Obstet Gynaecol* 2005; **25**: 20–22.
17. ACOG Practice Bulletin. Number 49, December 2003. Dystocia and augmentation of labor.
18. Dupuis O, Silveira R, Zentner A, Dittmar A, Gaucherand P, Cucherat M, Redarce T, Rudigoz RC. Birth simulator: reliability of transvaginal assessment of fetal head station as defined by the American College of Obstetricians and Gynecologists classification. *Am J Obstet Gynecol* 2005; **192**: 868–874.

19. Dupuis O, Ruimark S, Corrine D, Simone T, Andre D, Rene-Charles R. Fetal head position during the second stage of labor: comparison of digital and vaginal examination and transabdominal ultrasonographic examination. *Eur J Obstet Gynecol Reprod Biol* 2005; **123**: 193–197.
20. Akmal S, Kametas N, Tsoi E, Hargreaves C, Nicolaides KH. Comparison of transvaginal digital examination with intrapartum sonography to determine fetal head position before instrumental delivery. *Ultrasound Obstet Gynecol* 2003; **21**: 437–440.
21. Sherer DM, Miodovnik M, Bradley S, Langer O. Intrapartum fetal head position I: comparison between transvaginal digital examination and transabdominal ultrasound assessment during the active stage of labor. *Ultrasound Obstet Gynecol* 2002; **19**: 258–263.
22. Sherer DM, Miodovnik M, Bradley KS, Langer O. Intrapartum fetal head position II: comparison between transvaginal digital examination and transabdominal ultrasound assessment during the second stage of labor. *Ultrasound Obstet Gynecol* 2002; **19**: 264–268.
23. Souka AP, Haritos T, Basayiannis K, Noikokyri N, Antsaklis A. Intrapartum ultrasound for the examination of the fetal head position in normal and obstructed labor. *J Matern Fetal Neonatal Med* 2003; **13**: 59–63.
24. Kreiser D, Schiff E, Lipitz S, Kayam Z, Avraham A, Achiron R. Determination of fetal occiput position by ultrasound during the second stage of labor. *J Matern Fetal Med* 2001; **10**: 283–286.
25. Akmal S, Tsoi E, Nicolaides KH. Intrapartum sonography to determine fetal occipital position: interobserver agreement. *Ultrasound Obstet Gynecol* 2004; **24**: 421–424.
26. Chou MR, Kreiser D, Taslimi MM, Druzin ML, El-Sayed YY. Vaginal versus ultrasound examination of fetal occiput position during the second stage of labor. *Am J Obstet Gynecol* 2004; **191**: 521–524.
27. Ramphul M, Kennelly M, Murphy DJ. Establishing the accuracy and acceptability of abdominal ultrasound to define the foetal head position in the second stage of labour: a validation study. *Eur J Obstet Gynecol Reprod Biol* 2012; **164**: 35–39.
28. Ramphul M, Ooi PV, Burke G, Kennelly MM, Said SA, Montgomery AA, Murphy DJ. Instrumental delivery and ultrasound: a multicentre randomised controlled trial of ultrasound assessment of the fetal head position versus standard care as an approach to prevent morbidity at instrumental delivery. *BJOG* 2014; **121**: 1029–1038.
29. Sherer DM, Abulafia O. Intrapartum assessment of fetal head engagement: comparison between transvaginal digital and transabdominal ultrasound determinations. *Ultrasound Obstet Gynecol* 2003; **21**: 430–436.
30. Dietz HP, Lanzarone V. Measuring engagement of the fetal head: validity and reproducibility of a new ultrasound technique. *Ultrasound Obstet Gynecol* 2005; **25**: 165–168.
31. Ghi T, Farina A, Pedrazzi A, Rizzo N, Pelusi G, Pilu G. Diagnosis of station and rotation of the fetal head in the second stage of labor with intrapartum translabial ultrasound. *Ultrasound Obstet Gynecol* 2009; **33**: 331–336.
32. Tutschek B, Torkildsen EA, Eggebo TM. Comparison between ultrasound parameters and clinical examination to assess fetal head station in labor. *Ultrasound Obstet Gynecol* 2013; **41**: 425–429.
33. Duckelmann AM, Bamberg C, Michaelis SA, Lange J, Nonnenmacher A, Dudenhausen JW, Kalache KD. Measurement of fetal head descent using the 'angle of progression' on transperineal ultrasound imaging is reliable regardless of fetal head station or ultrasound expertise. *Ultrasound Obstet Gynecol* 2010; **35**: 216–222.
34. Eggebo TM, Gjessing LK, Heien C, Smedvig E, Økland I, Romundstad P, Salvesen KÅ. Prediction of labor and delivery by transperineal ultrasound in pregnancies with prelabor rupture of membranes at term. *Ultrasound Obstet Gynecol* 2006; **27**: 387–391.
35. Eggebo TM, Heien C, Økland I, Gjessing LK, Romundstad P, Salvesen KÅ. Ultrasound assessment of fetal head-perineum distance before induction of labor. *Ultrasound Obstet Gynecol* 2008; **32**: 199–204.
36. Torkildsen EA, Salvesen KÅ, Eggebo TM. Prediction of delivery mode with transperineal ultrasound in women with prolonged first stage of labor. *Ultrasound Obstet Gynecol* 2011; **37**: 702–708.
37. Eggebo TM, Hassan WA, Salvesen KÅ, Torkildsen EA, Østborg TB, Lees CC. Prediction of delivery mode by ultrasound-assessed fetal position in nulliparous women with prolonged first stage of labor. *Ultrasound Obstet Gynecol* 2015; **46**: 606–610.
38. Eggebo TM, Wilhelm-Benartzi C, Hassan WA, Usman S, Salvesen KA, Lees CC. A model to predict vaginal delivery in nulliparous women based on maternal characteristics and intrapartum ultrasound. *Am J Obstet Gynecol* 2015; **213**: 362.e1–6.
39. Eggebo TM, Hassan WA, Salvesen KÅ, Lindtjorn E, Lees CC. Sonographic prediction of vaginal delivery in prolonged labor: a two-center study. *Ultrasound Obstet Gynecol* 2014; **43**: 195–201.
40. Barbera AF, Pombar X, Perugini G, Lezotte DC, Hobbins JC. A new method to assess fetal head descent in labor with transperineal ultrasound. *Ultrasound Obstet Gynecol* 2009; **33**: 313–319.
41. Tutschek B, Braun T, Chantraine F, Henrich W. A study of progress of labor using intrapartum translabial ultrasound, assessing head station, direction, and angle of descent. *BJOG* 2011; **118**: 62–69.
42. Henrich W, Dudenhausen J, Fuchs I, Kamena A, Tutschek B. Intrapartum translabial ultrasound (ITU): sonographic landmarks and correlation with successful vacuum extraction. *Ultrasound Obstet Gynecol* 2006; **28**: 753–760.
43. Kalache KD, Duckelmann AM, Michaelis SA, Lange J, Cichon G, Dudenhausen JW. Transperineal ultrasound imaging in prolonged second stage of labor with occipitoanterior presenting fetuses: how well does the 'angle of progression' predict the mode of delivery? *Ultrasound Obstet Gynecol* 2009; **33**: 326–330.
44. Bultez T, Quibel T, Bouhanna P, Popowski T, Resche-Rigon M, Rozenberg P. Angle of fetal head progression measured using transperineal ultrasound as a predictive factor of vacuum extraction failure. *Ultrasound Obstet Gynecol* 2016; **48**: 86–91.
45. Sainz JA, Borrero C, Aquiso A, Serrano R, Gutiérrez L, Fernández-Palacín A. Utility of intrapartum transperineal ultrasound to predict cases of failure in vacuum extraction attempt and need of cesarean section to complete delivery. *J Matern Fetal Neonatal Med* 2016; **29**: 1348–1352.
46. Cuerva MJ, Bamberg C, Tobias P, Gil MM, De La Calle M, Bartha JL. Use of intrapartum ultrasound in the prediction of complicated operative forceps delivery of fetuses in non-occiput posterior position. *Ultrasound Obstet Gynecol* 2014; **43**: 687–692.
47. Kahrs BH, Usman S, Ghi T, Youssef A, Torkildsen EA, Lindtjorn E, Østborg TB, Benediktsdottir S, Brooks L, Harmsen L, Romundstad PR, Salvesen KÅ, Lees CC, Eggebo TM. Sonographic prediction of outcome of vacuum deliveries: a multicenter, prospective cohort study. *Am J Obstet Gynecol* 2017; **217**: 69.e1–10.
48. Kasbaoui S, Séverac F, Aissi G, Gaudineau A, Lecointre L, Akladios C, Favre R, Langer B, Sananès N. Predicting the difficulty of operative vaginal delivery by ultrasound measurement of fetal head station. *Am J Obstet Gynecol* 2017; **216**: 507.e1–9.
49. Blasi I, D'Amico R, Fenu V, Volpe A, Fuchs I, Henrich W, Mazza V. Sonographic assessment of fetal spine and head position during the first and second stages of labor for the diagnosis of persistent occiput posterior position: a pilot study. *Ultrasound Obstet Gynecol* 2010; **35**: 210–215.
50. Barbera AF, Imani F, Becker T, Lezotte DC, Hobbins JC. Anatomic relationship between the pubic symphysis and ischial spines and its clinical significance in the assessment of fetal head engagement and station during labor. *Ultrasound Obstet Gynecol* 2009; **33**: 320–325.
51. Youssef A, Maroni E, Ragusa A, De Musso F, Salsi G, Iammarino MT, Paccapelo A, Rizzo N, Pilu G, Ghi T. Fetal head-symphysis distance: a simple and reliable ultrasound index of fetal head station in labor. *Ultrasound Obstet Gynecol* 2013; **41**: 419–424.
52. Carseldine WJ, Phipps H, Zawada SF, Campbell NT, Ludlow JP, Krishnan SY, De Vries BS. Does occiput posterior position in the second stage of labor increase the operative delivery rate? *Aust N Z J Obstet Gynaecol* 2013; **53**: 265–270.
53. Wu JM, Williams KS, Hundley AF, Connolly A, Visco AG. Occiput posterior fetal head position increases the risk of anal sphincter injury in vacuum-assisted deliveries. *Am J Obstet Gynecol* 2005; **193**: 525–528.
54. Pearl ML, Roberts JM, Laros RK, Hurd WW. Vaginal delivery from the persistent occiput posterior position. Influence on maternal and neonatal morbidity. *J Reprod Med* 1993; **38**: 955–961.
55. Gei AF, Smith RA, Hankins GD. Brachial plexus paresis associated with fetal neck compression from forceps. *Am J Perinatol* 2003; **20**: 289–291.
56. Mola GD, Amoa AB, Edilyong J. Factors associated with success or failure in trials of vacuum extraction. *Aust N Z J Obstet Gynaecol* 2002; **42**: 35–39.
57. Vacca A, Keirse MJNC. Instrumental vaginal delivery. In *Effective care in pregnancy and childbirth*, Chalmers I, Enkin M, Keirse MJN (eds). Oxford University Press: Oxford, 1989; 1216–1233.
58. Dupuis O, Silveira R, Dupont C, Mottolese C, Kahn P, Dittmar A, Rudigoz RC. Comparison of "instrument-associated" and "spontaneous" obstetric depressed skull fractures in a cohort of 68 neonates. *Am J Obstet Gynecol* 2005; **192**: 165–170.
59. Ramphul M, Kennelly MM, Burke G, Murphy DJ. Risk factors and morbidity associated with suboptimal instrument placement at instrumental delivery: observational study nested within the Instrumental Delivery & Ultrasound randomised controlled trial ISRCTN 72230496. *BJOG* 2015; **122**: 558–563.
60. Donnelly V, Fynes M, Campbell D, Johnson H, O'Connell PR, O'Herlihy C. Obstetric events leading to anal sphincter damage. *Obstet Gynecol* 1998; **92**: 955–961.
61. MacLennan AH, Taylor AW, Wilson DH, Wilson D. The prevalence of pelvic floor disorders and their relationship to gender, age, parity and mode of delivery. *BJOG* 2000; **107**: 1460–1470.
62. Olagundoye V, MacKenzie IZ. The impact of a trial of instrumental delivery in theatre on neonatal outcome. *BJOG* 2007; **114**: 603–608.
63. Townner D, Castro MA, Eby-Wilkens E, Gilbert WM. Effect of mode of delivery in nulliparous women on neonatal intracranial injury. *N Engl J Med* 1999; **341**: 1709–1714.
64. Alexander JM, Leveno KJ, Hauth J, Landon MB, Thom E, Spong CY, Varner MW, Moawad AH, Caritis SN, Harper M, Wapner RJ, Sorokin Y, Miodovnik M, O'Sullivan MJ, Sibai BM, Langer O, Gabbe SG; National Institute of Child Health and Human Development Maternal-Fetal Medicine Units Network. Fetal injury associated with cesarean delivery. *Obstet Gynecol* 2006; **108**: 885–890.
65. Murphy DJ, Liebling RE, Patel R, Verity L, Swingler R. Cohort study of operative delivery in the second stage of labor and standard of obstetric care. *BJOG* 2003; **110**: 610–615.
66. Nizard J, Haberman S, Paltiel Y, Gonen R, Ohel G, Le Bourthe Y, Ville Y. Determination of fetal head station and position during labor: a new technique that combines ultrasound and a position-tracking system. *Am J Obstet Gynecol* 2009; **200**: 404.e1–5.
67. Cunningham F, MacDonald PC, Gant NF, Leveno KJ, Gilstrap LC 3rd, Hankins GDV, et al. Anatomy of the reproductive tract. In *Williams Obstetrics*, Licht J (ed). Appleton & Lange: Stamford (CT), 1997.
68. Bamberg C, Scheuermann S, Slowinski T, Duckelmann AM, Vogt M, Nguyen-Dobinsky TN, Streitparth F, Teichgräber U, Henrich W, Dudenhausen JW, Kalache KD. Relationship between fetal head station established using an open magnetic resonance imaging scanner and the angle of progression determined by transperineal ultrasound. *Ultrasound Obstet Gynecol* 2011; **37**: 712–716.
69. Ghi T, Contro E, Farina A, Nobile M, Pilu G. Three-dimensional ultrasound in monitoring progression of labor: a reproducibility study. *Ultrasound Obstet Gynecol* 2010; **36**: 500–506.
70. Molina FS, Terra R, Carrillo MP, Puertas A, Nicolaides KH. What is the most reliable ultrasound parameter for assessment of fetal head descent? *Ultrasound Obstet Gynecol* 2010; **36**: 493–499.
71. Youssef A, Bellussi F, Montaguti E, Maroni E, Salsi G, Morselli-Labate AM, Paccapelo A, Rizzo N, Pilu G, Ghi T. Agreement between two- and three-dimensional methods for the assessment of the fetal head-symphysis distance in active labor. *Ultrasound Obstet Gynecol* 2014; **43**: 183–188.
72. Duckelmann AM, Michaelis SA, Bamberg C, Dudenhausen JW, Kalache KD. Impact of intrapartum ultrasound to assess fetal head position and station on the type of

- obstetrical interventions at full cervical dilatation. *J Matern Fetal Neonatal Med* 2012; **25**: 484 – 488.
73. Masturzo B, De Ruvo D, Gaglioti P, Todros T. Ultrasound imaging in prolonged second stage of labor: does it reduce the operative delivery rate? *J Matern Fetal Neonatal Med* 2014; **27**: 1560–1563.
74. Eggebo TM, Heien C, Okland I, Gjessing LK, Smedvig E, Romundstad P, Salvesen KA. Prediction of labor and delivery by ascertaining the fetal head position with transabdominal ultrasound in pregnancies with prelabor rupture of membranes after 37 weeks. *Ultraschall Med* 2008; **29**: 179 – 183.
75. Ghi T, Bellussi F, Azzarone C, Krsmanovic J, Franchi L, Youssef A, Lenzi J, Fantini MP, Frusca T, Pilu G. The “occiput-spine angle”: a new sonographic index of fetal head deflexion during the first stage of labor. *Am J Obstet Gynecol* 2016; **215**: 84.e1–7.
76. Lau WL, Cho LY, Leung WC. Intrapartum translabial ultrasound demonstration of face presentation during first stage of labor. *J Obstet Gynaecol Res* 2011; **37**: 1868 – 1871.
77. Lau WL, Leung WC, Chin R. Intrapartum translabial ultrasound demonstrating brow presentation during the second stage of labor. *Int J Gynaecol Obstet* 2009; **107**: 62–63.
78. Ghi T, Maroni E, Youssef A, Cariello L, Salsi G, Arcangeli T, Frascà C, Rizzo N, Pilu G. Intrapartum three-dimensional ultrasonographic imaging of face presentations: report of two cases. *Ultrasound Obstet Gynecol* 2012; **40**: 117–118.
79. Malvasi A, Stark M, Ghi T, Farine D, Guido M, Tinelli A. Intrapartum sonography for fetal head asynclitism and transverse position: sonographic signs and comparison of diagnostic performance between transvaginal and digital examination. *J Matern Fetal Neonatal Med* 2012; **25**: 508–512.
80. Ghi T, Bellussi F, Pilu G. Sonographic diagnosis of lateral asynclitism: a new subtype of fetal head malposition as a main determinant of early labor arrest. *Ultrasound Obstet Gynecol* 2015; **45**: 229–231.
81. Youssef A, Ghi T, Pilu G. How to perform ultrasound in labor: assessment of fetal occiput position. *Ultrasound Obstet Gynecol* 2013; **41**: 476–478.
82. Armbrust R, Henrich W, Hinkson L, Grieser C, Siedentopf JP. Correlation of intrapartum translabial ultrasound parameters with computed tomographic 3D reconstruction of the female pelvis. *J Perinat Med* 2016; **44**: 567–571.
83. Arthuis CJ, Perrotin F, Patat F, Brunereau L, Simon EG. Computed tomographic study of anatomical relationship between pubic symphysis and ischial spines to improve interpretation of intrapartum translabial ultrasound. *Ultrasound Obstet Gynecol* 2016; **48**: 779–785.
84. Tutschek B, Braun T, Chantraine F, Henrich W. Computed tomography and ultrasound to determine fetal head station. *Ultrasound Obstet Gynecol* 2017; **49**: 279–280.
85. Maticot-Baptista D, Ramanah R, Collin A, Martin A, Maillet R, Riethmuller D. Ultrasound in the diagnosis of fetal head engagement. [A preliminary French prospective study]. *J Gynecol Obstet Biol Reprod (Paris)* 2009; **38**: 474–480.
86. Popowski T, Porcher R, Fort J, Javoise S, Rozenberg P. Influence of ultrasound determination of fetal head position on mode of delivery: a pragmatic randomized trial. *Ultrasound Obstet Gynecol* 2015; **46**: 520–525.
87. Ghi T, Youssef A. Does ultrasound determination of fetal occiput position improve labor outcome? *BJOG* 2014; **121**: 1312.
88. Wong GY, Mok YM, Wong SF. Transabdominal ultrasound assessment of the fetal head and the accuracy of vacuum cup application. *Int J Gynaecol Obstet* 2007; **98**: 120–123.
89. Jacobson LJ, Johnson CE. Brow and face presentations. *Am J Obstet Gynecol* 1962; **84**: 1881–1886.
90. Cunningham GF LK, Bloom SL, Hauth JC, Rouse DJ, Spong CY. Labor and delivery. In *Williams Obstetrics*, 23rd edn, Licht J (ed). Appleton & Lange: Stamford (CT), 2010; 374–577.
91. Akmal S, Paterson-Brown S. Malpositions and malpresentations of the foetal head. *Obstet Gynaecol Reprod Med* 2009; **19**: 240–246.
92. Akmal S, Tsoi E, Howard R, Osei E, Nicolaidis KH. Investigation of occiput posterior delivery by intrapartum sonography. *Ultrasound Obstet Gynecol* 2004; **24**: 425–428.
93. Rane SM, Guirgis RR, Higgins B, Nicolaidis KH. The value of ultrasound in the prediction of successful induction of labor. *Ultrasound Obstet Gynecol* 2004; **24**: 538–549.

ДОДАТОК 1 Рівні доказовості та ступені рекомендацій, використаних в цих Настановах

Класифікація рівнів доказовості

1++	Мета-аналізи високої якості, систематичні огляди рандомізованих контрольованих досліджень або рандомізовані контрольовані дослідження з дуже низьким ризиком упередженості
1+	Добре проведені мета-аналізи, систематичні огляди рандомізованих контрольованих досліджень або рандомізовані контрольовані дослідження з низьким ризиком упередженості
1–	Мета-аналізи, систематичні огляди рандомізованих контрольованих досліджень або рандомізовані контрольовані дослідження з високим ризиком упередженості
2++	Систематичні огляди високої якості досліджень з дизайном випадок-контроль чи когортних досліджень, або дослідження з дизайном випадок-контроль або когортні дослідження високої якості з дуже низьким ризиком упередженості або випадковості, що могли спотворити результат, та високою ймовірністю наявності причино-наслідкового зв'язку
2+	Добре проведені дослідження з дизайном випадок-контроль або когортні дослідження з низьким ризиком упередженості або випадковості, що могли спотворити результат, та помірною ймовірністю наявності причино-наслідкового зв'язку
2–	Дослідження з дизайном випадок-контроль або когортні дослідження з високим ризиком упередженості або випадковості, що могли спотворити результат, та значним ризиком відсутності причино-наслідкового зв'язку
3	Неаналітичні дослідження, наприклад, описи клінічних випадків, серії випадків
4	Думка експертів

Ступені рекомендації

A	Принаймні один мета-аналіз, систематичний огляд або рандомізоване контрольоване дослідження, оцінене як 1++, що може безпосередньо застосовуватись до цільової популяції; або систематичний огляд рандомізованих контрольованих досліджень чи сукупність доказів, що складаються переважно з досліджень, оцінених як 1+, які можна безпосередньо застосовувати до цільової популяції і які демонструють загальну узгодженість результатів
B	Сукупність доказів, що включає дослідження, оцінені як 2++, які можна безпосередньо застосовувати до цільової популяції і які демонструють загальну узгодженість результатів; або докази, екстрапольовані з досліджень рівня 1++ або 1+
C	Сукупність доказів, що включає дослідження, оцінені як 2+, які можна безпосередньо застосовувати до цільової популяції та які демонструють загальну узгодженість результатів; або докази, екстрапольовані з досліджень рівня 2++

