



GUIA

Guías de práctica de ISUOG (actualizadas): examen ecográfico del sistema nervioso central fetal. Parte 2: realización de neurosonografía dirigida

Traducción al español 2024 por: Dra. Ivonne Sánchez (Guatemala), Dr. Jaime Matute (Honduras) Ana Lucía Matute MSc (Bélgica)

Revisión por: Dr. Raigam Martínez Portilla (México)

Comité de Estándares Clínicos

La Sociedad Internacional de Ultrasonido en Obstetricia y Ginecología (ISUOG) es una organización científica que fomenta la práctica clínica sólida y la enseñanza e investigación de alta calidad relacionadas con el diagnóstico por imágenes en la atención médica de la mujer. El Comité de Estándares Clínicos (CSC) de ISUOG tiene el mandato de desarrollar guías de práctica y declaraciones de consenso como recomendaciones educativas que brinden a los profesionales de la salud un enfoque basado en el consenso, de expertos, para el diagnóstico por imágenes. Su objetivo es reflejar lo que ISUOG considera la mejor práctica en el momento en que se emiten. Aunque ISUOG ha hecho todo lo posible para garantizar que las Guías sean precisas cuando se emitan, ni la Sociedad ni ninguno de sus empleados o miembros aceptan ninguna responsabilidad por las consecuencias de cualquier dato, opinión o declaración inexacta o engañosa emitida por el CSC. Los documentos ISUOG de CSC no pretenden establecer un estándar legal de atención, porque la interpretación de la evidencia que sustenta las Guías puede verse influenciada por circunstancias individuales, protocolos locales y recursos disponibles. Las Guías aprobadas se pueden distribuir gratuitamente con el permiso de ISUOG (info@isuog.org). Los detalles de los grados de

recomendación y los niveles de evidencia utilizados en las Guías ISUOG se proporcionan en el Apéndice 1.

INTRODUCCION

Las malformaciones del sistema nervioso central (SNC) son algunas de las anomalías congénitas más comunes, con una incidencia al nacer de 14/10,000¹. Los defectos del tubo neural son la malformación más frecuente del SNC, con una prevalencia en el embarazo de 52/100,000². La incidencia de anomalías intracraneales con un tubo neural intacto es incierta, ya que es probable que la mayoría de estas anomalías escapen a la detección en el nacimiento y se manifiesten sólo en una etapa posterior de la vida. Sin embargo, los estudios de seguimiento a largo plazo sugieren que la incidencia puede llegar a uno de cada 100 nacimientos³. Durante el embarazo, la detección ecográfica de malformaciones del SNC se realiza principalmente en el momento de la evaluación de anomalías del segundo trimestre⁴ y se basa en la visualización de tres planos axiales, plano transventricular, transtalámico y transcerebelar; la evaluación básica de la columna fetal también forma parte de este procedimiento de detección y se describe en la Parte 1 de estas guías⁵. Sin embargo, cabe destacar que algunas malformaciones pueden detectarse ya en la evaluación del primer trimestre.

El objetivo de esta Guía es describir el protocolo para el examen ecográfico de diagnóstico que debe realizarse en cualquier caso en el que exista un mayor riesgo de malformación del SNC. En la Parte 1 de estas guías⁵ se publicó una lista detallada de indicaciones para esta neurosonografía fetal dirigida. Se acepta comúnmente que la neurosonografía fetal dirigida tiene un potencial diagnóstico mucho mayor que el examen de detección básico y es particularmente útil en la evaluación de malformaciones complejas^{6,7}. Sin embargo, este examen específico del sistema nervioso central fetal requiere un alto nivel de experiencia que no siempre está disponible en muchos centros de ultrasonido, ya que el método aún no se ha implementado universalmente.

CONSIDERACIONES GENERALES

Recomendaciones

- El abordaje transvaginal es el método preferido para realizar un examen neurosonográfico dirigido de alta resolución adecuado. Cuando esto no es técnicamente factible (por ejemplo, presentación podálica, embarazo gemelar), el examen se realiza por vía transabdominal **(PUNTO DE BUENA PRÁCTICA)**.
- Cuando un abordaje transvaginal no es técnicamente factible, se recomienda el uso de transductores lineales o microconvexos de alta resolución (es decir, con una frecuencia de emisión multibanda que alcanza entre 8 y 9 MHz), porque proporcionan una resolución más alta que las sondas convexas convencionales **(PUNTO DE BUENA PRÁCTICA)**.

La base del examen neurosonográfico del cerebro fetal es el abordaje multiplanar, que se obtiene alineando el transductor con las suturas y fontanelas de la cabeza fetal⁸⁻¹⁰. Cuando el feto está en presentación cefálica, se debe realizar un abordaje transvaginal siempre, porque proporciona ventajas significativas sobre la transabdominal. En particular, este enfoque permite tanto una mayor resolución, debido a la mayor frecuencia de emisión, como una visualización sin obstáculos de los planos sagital y coronal, ya que se evita la sombra acústica producida por la calota fetal. En fetos en presentación podálica, se utiliza un abordaje transfundal, colocando la sonda en el fondo uterino, paralela en lugar de perpendicular al abdomen. Sin embargo, la versión externa suave,

realizada junto con un examen ecográfico, suele ser posible hasta principios del tercer trimestre y debe intentarse cuando sea técnicamente factible¹¹.

La evaluación de la columna también forma parte del examen neurosonográfico y se realiza utilizando una combinación de planos axial, coronal y sagital, como se describe en la Parte 1 de estas guías⁵. Durante el examen neurosonográfico de la columna, se evalúa la posición del cono medular en el plano sagital.

El examen neurosonográfico debe incluir las mismas medidas que se obtienen comúnmente durante un examen básico: diámetro biparietal, circunferencia cefálica, ancho auricular de los ventrículos laterales y diámetro del cerebelo transversal. El diámetro anteroposterior de la cisterna magna no se mide de forma rutinaria; sólo debe medirse si existe sospecha de megacisterna magna. Hay muchas tablas de diferentes estructuras cerebrales disponibles que pueden usarse cuando sea necesario^{10,12}. Las medidas específicas obtenidas pueden variar según la edad gestacional y el entorno clínico.

TECNICA NEUROSONOGRAFICA

Cerebro fetal

Ya sea que el examen se realice por vía transvaginal o transabdominal, la alineación adecuada de la sonda a lo largo de los planos de sección correctos generalmente requiere una manipulación suave del feto. Se pueden utilizar diversos planos de exploración, dependiendo de la posición del feto¹⁰. Una evaluación sistemática del cerebro suele incluir la visualización de cuatro planos coronales y tres sagitales. Presentamos aquí una descripción de las diferentes estructuras que se pueden visualizar en el segundo y tercer trimestre. Además de las estructuras anatómicas, la neurosonografía fetal también debe incluir la evaluación de las circunvoluciones del cerebro fetal, que cambian a lo largo de la gestación¹³⁻¹⁷.

Recomendación

- La evaluación anatómica específica del cerebro fetal se basa en un conjunto de planos sagital y coronal. Los planos clave se describen a continuación, pero el operador capacitado debería poder elegir y documentar aquellos más adecuados para demostrar

una anatomía normal/anormal (**PUNTO DE BUENA PRÁCTICA**).

Planos coronales (Figura 1)

Plano transfrontal (Figura 1a). La visualización del plano transfrontal se realiza por la fontanela anterior. Representa la fisura interhemisférica de la línea media y los lóbulos frontales del cerebro. El plano es anterior al cuerpo calloso y por lo tanto demuestra una fisura interhemisférica ininterrumpida. Otras estructuras que aparecen en la imagen son el hueso esfenoides y, en ocasiones, las órbitas. Al final de la gestación, los surcos olfatorios también son visibles^{15,18} (Figura 2).

Plano transcaudado (Figura 1b). El plano transcaudado se obtiene mediante un abordaje más posterior, inclinando y/o deslizando el transductor hacia el borde posterior de la fontanela anterior. Es uno de los planos más importantes en la neurosonografía fetal. Muestra: los cuernos frontales de los ventrículos laterales; el cavum septi pellucidi (una estructura triangular/trapezoidal debajo del cuerpo calloso y entre los dos cuernos frontales); la sección transversal de la parte anterior del cuerpo calloso, que aparece como una banda ligeramente hipoecoica encima del cavum septi pellucidi y entre los cuernos frontales; la hoz cerebral; la eminencia ganglionar; y los núcleos caudados.

Plano transtalámico (Figura 1c). El plano transtalámico está relativamente cerca del plano transcaudado. A veces se obtiene a través de la fontanela anterior, mediante la angulación de la sonda y, a veces, a través de la sutura sagital abierta. Ambos tálamos se encuentran en estrecha aposición. El tercer ventrículo puede observarse en la línea media con los agujeros interventriculares de Monro; en un plano ligeramente más posterior aparece a cada lado la aurícula del ventrículo lateral con plexo coroideo. Cerca de la base del cráneo y en la línea media, la cisterna basal contiene los vasos sanguíneos del polígono de Willis y el quiasma óptico. Este plano también proporciona una vista completa de las cisuras de Silvio. La evaluación de este último punto anatómico es de crucial importancia; para visualizarla, es útil presionar, suave pero firmemente, la fontanela anterior; de lo contrario, la sombra lateral de los huesos parietales perjudicará la visualización de la ínsula y las cisuras de Silvio.

Plano transcerebelar (Figura 1d). El plano transcerebelar es el único plano coronal que se obtiene

a través de la fontanela posterior. Permite visualizar las astas occipitales de los ventrículos laterales y la cisura interhemisférica. Dependiendo de la edad gestacional también se puede observar la cisura calcarina (Figura 3) y, más profundamente, la cisura parietooccipital. En este plano también se ven en sección transversal ambos hemisferios cerebelosos y el vermis. El vermis es más ecogénico que los hemisferios cerebelosos.

Planos sagitales (Figura 4)

Recomendaciones

- El plano medio sagital o mediano es el plano de referencia para evaluar todas las estructuras principales de la línea media y sus anomalías. Para asegurar una evaluación adecuada de la anatomía supra e infratentorial, este plano debe buscarse a través de la fontanela anterior o posterior, o incluso por la sutura sagital no osificada, dependiendo de la estructura particular de interés. Esto se logra manipulando suavemente la cabeza del feto hasta alcanzar la posición deseada con la mano libre (**PUNTO DE BUENA PRÁCTICA**).

- Se debe tener cuidado al utilizar la biometría del cuerpo calloso para diagnosticar hipoplasia del cuerpo calloso, ya que un cuerpo calloso corto, delgado o grueso no es necesariamente sinónimo de anomalía de esta estructura anatómica. Por este motivo, una evaluación cualitativa es mucho más importante que una cuantitativa, es decir, comprobar que los cuatro componentes del cuerpo calloso son visibles y ecográficamente normales (**PUNTO DE BUENA PRÁCTICA**).

Plano anterior mediano o medio sagital (Figura 4a). El plano anterior medio sagital se obtiene a través de la fontanela anterior y permite una buena visualización de la línea media cerebral. Al examinar las estructuras infratentoriales, se prefiere un abordaje a través de la fontanela posterior (ver más abajo). Este plano mediano muestra el cuerpo calloso con todos sus componentes. En particular, deben visualizarse las cuatro partes del cuerpo calloso (rostro, rodilla, cuerpo y esplenio) y su estricta relación con el cavum septi pellucidi y el cavum vergae, cuando están presentes. Debajo del cavum septi pellucidi, el tercer ventrículo puede identificarse como una estructura hipoecoica,

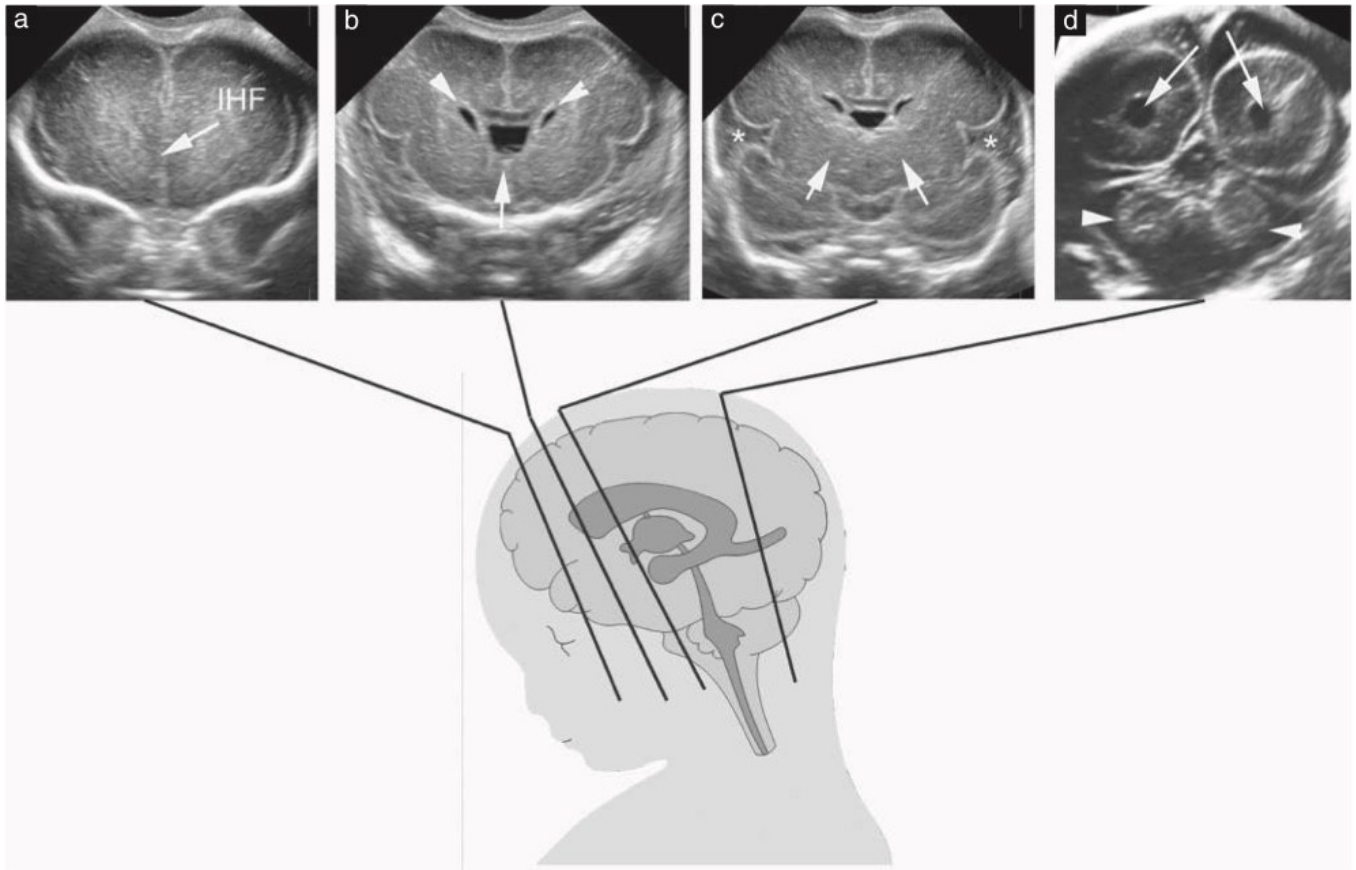


Figura 1 Planos coronales de la cabeza fetal. (a) Plano transfrontal. La fisura interhemisférica (FIH) es visible entre los dos lóbulos frontales. También son visibles el hueso esfenoides que forma el techo de las órbitas, así como las órbitas mismas. (b) Plano transcaudado. Se muestran los dos cuernos frontales (puntas de flecha), a cada lado del cavum septi pellucidum (flecha). La sección transversal de la parte anterior del cuerpo calloso también es evidente como una banda ligeramente hipoeoica en la parte superior del cavum septi pellucidum y entre los cuernos frontales. Las eminencias ganglionares son visibles inferolateralmente a los cuernos frontales. (c) Plano transtalámico. Se indican los tálamos (flechas) y las cisuras (*). (d) Plano transcerebelar. Se indican los cuernos occipitales de los ventrículos laterales (flechas) y el cerebelo (puntas de flecha).

pero su porción craneal es hiperecogénica debido a la presencia de la tela coroidea. En este plano también es visible la anatomía infratentorial, particularmente el vermis y el cuarto ventrículo. Sin embargo, para visualizar y evaluar adecuadamente estas estructuras, se recomienda utilizar un abordaje posterior (plano posterior medio o sagital medio; ver más abajo). Mediante Doppler color se puede observar la arteria cerebral anterior, las arterias pericallosas con sus ramas y la vena de Galeno, pero su papel es marginal en la valoración del cuerpo calloso.

Plano posterior mediano o medio sagital (Figura 5). El plano posterior medio sagital se obtiene a través de la sutura sagital o, mejor, por la fontanela posterior. Se debe tener cuidado para evitar la sombra del hueso occipital sobre la fosa posterior y la cisterna magna, lo que puede limitar o imposibilitar la interpretación clínica de la imagen. Con este abordaje posterior, el

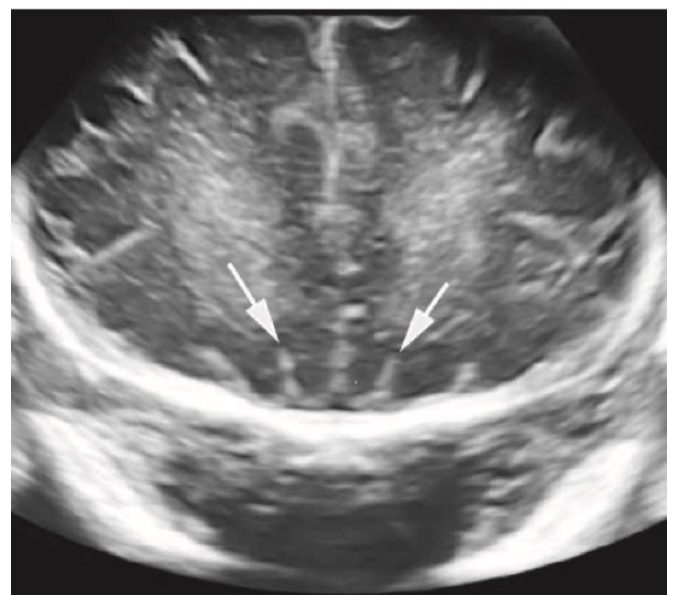


Figura 2 Plano transfrontal de la cabeza fetal. Después de las 26 semanas de gestación, se pueden visualizar los surcos olfatorios (flechas) justo encima del hueso esfenoides.

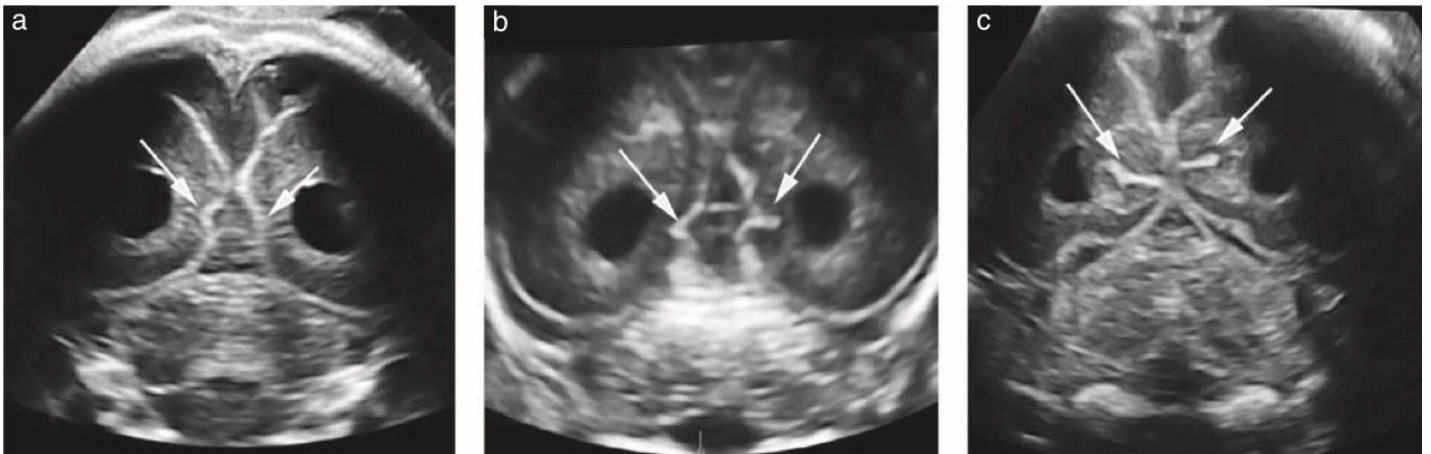


Figura 3 En el plano transcerebelar de la cabeza fetal se puede observar el desarrollo progresivo de los surcos calcarinos (flechas): (a) 21 semanas de gestación; (b) 26 semanas de gestación; (c) 31 semanas de gestación.

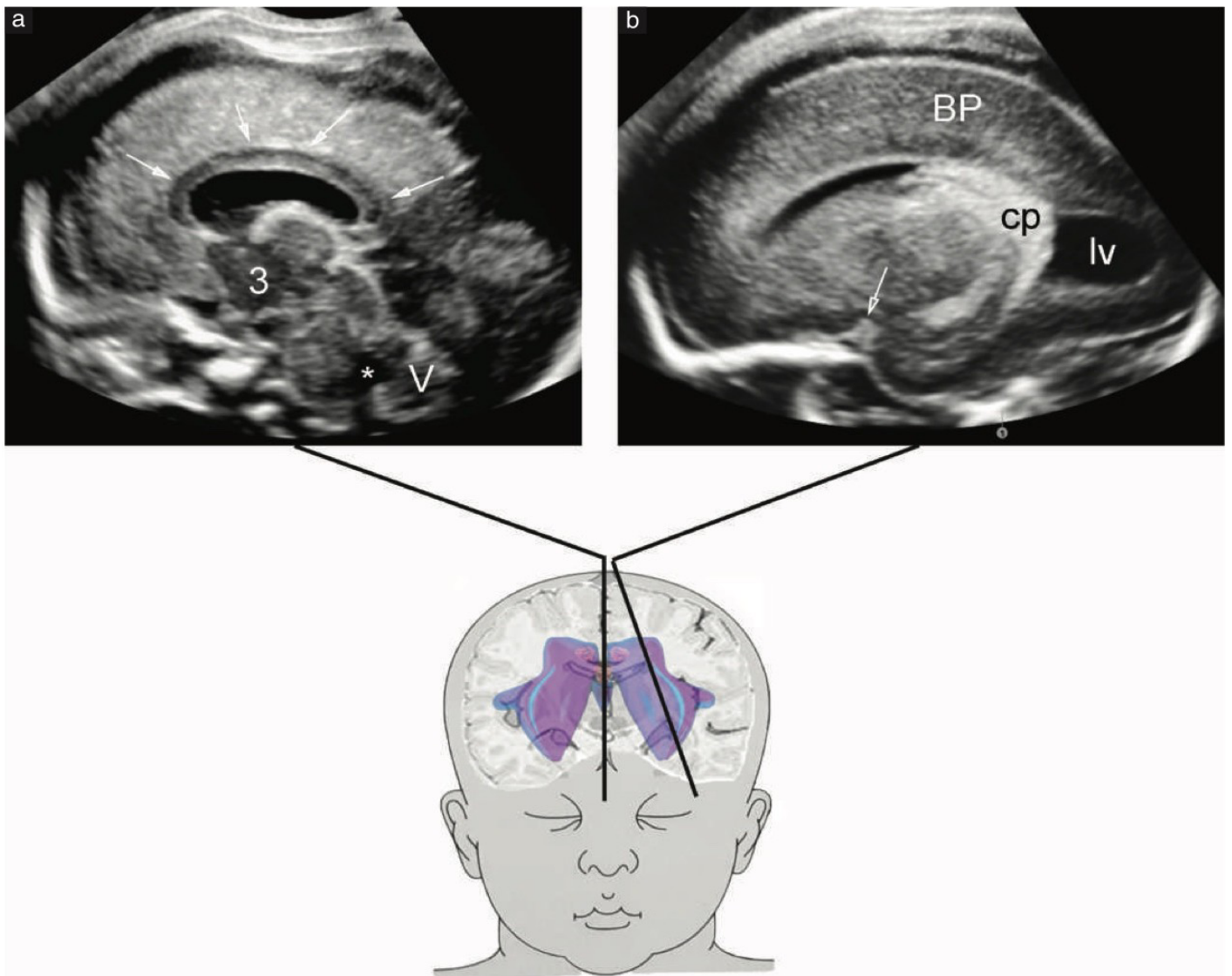


Figura 4 Planos sagitales de la cabeza fetal. (a) Plano anterior medio sagital. Estructuras anatómicas que se pueden identificar en este plano: sección media del cuerpo calloso (flechas); debajo, cavum septi pellucidi con cavum vergae (cuando está presente); tercer ventrículo (3); cuarto ventrículo (*); vermis cerebeloso (V). También se puede visualizar el acueducto de Silvio. (b) Plano parasagital. Puntos de referencia anatómicos vistos en este plano: parénquima cerebral (BP); ventrículo lateral (lv) con su plexo coroideo (cp); cuerno temporal; Dependiendo de la edad gestacional y del grado de angulación lateral, pequeña parte de la cisura de Silvio (flecha).

el vermis cerebeloso se insonora desde arriba y el haz de ultrasonido está a aproximadamente a 90° en relación con el tronco del encéfalo, creando las mejores condiciones para visualizar esta parte del cerebro que puede resultar difícil de visualizar en una ecografía. Los puntos anatómicos de referencia de la línea media del vermis y la fosa posterior se pueden estudiar a fondo utilizando este enfoque. Estos incluyen: el plano medio de todo el vermis, con el fastigium, la fisura primaria (y también la fisura secundaria, al final del embarazo) y los lóbulos del vermis; el cuarto ventrículo triangular; la cisterna magna; el tronco del encéfalo con el mesencéfalo, la protuberancia y el bulbo raquídeo.

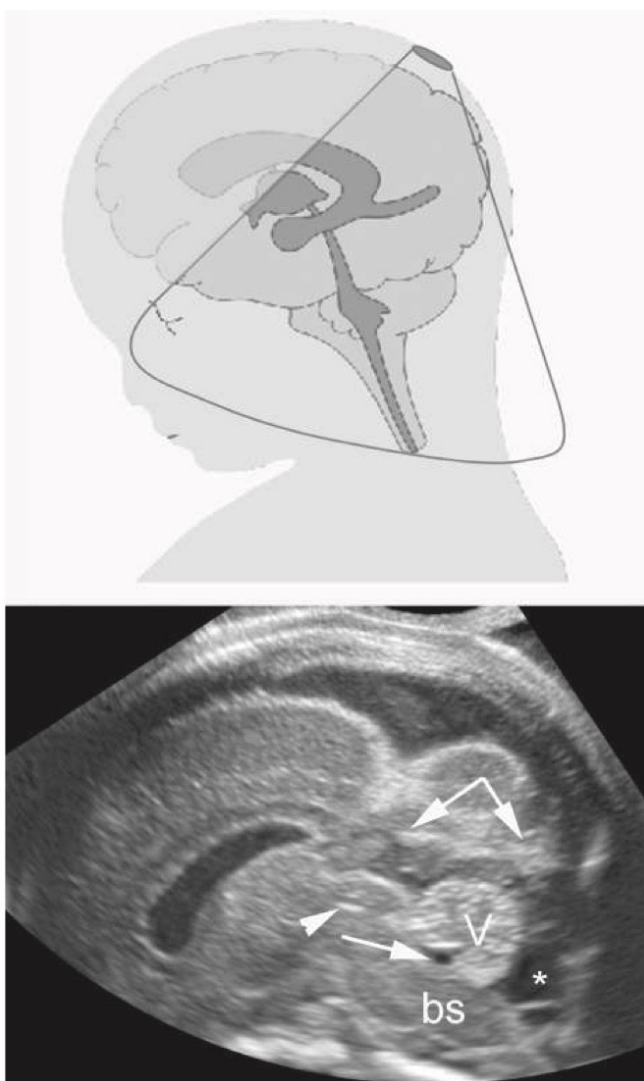


Figura 5 El plano medio sagital o medio posterior se obtiene insonando la fontanela posterior y es mejor para evaluar la fosa posterior. Puntos de referencia anatómicos vistos en este plano: vermis cerebeloso (V), con fastigium y cuarto ventrículo (flecha); cisterna magna (*); tentorio (doble flecha); tronco encefálico (bs) con puente. También se puede demostrar el acueducto de Silvio (punta de flecha).

También se puede identificar el límite superior de la fosa posterior, representado por el tentorio. En esta vista mediana, a menudo es posible visualizar líquido en el acueducto de Silvio, particularmente durante el segundo trimestre.

Planos parasagitales (Figura 4b). Los planos parasagitales se obtienen moviendo o inclinando el transductor ligeramente lateralmente desde el plano medio sagital, hacia cualquier lado. Representan los ventrículos laterales, los plexos coroideos, el parénquima cerebral periventricular y, principalmente en el tercer trimestre, las circunvoluciones de la corteza, en la superficie convexa del cerebro, así como una porción variable de las ínsulas/cisuras de Silvio. Una vista más lateral permitirá la visualización de los cuernos temporales de los ventrículos y las cisuras.

Planos adicionales. Los planos descritos anteriormente representan los planos clave que se obtendrán y evaluarán cada vez que se realice un examen neurosonográfico fetal específico. Sin embargo, según el enfoque del examen, se pueden visualizar otros planos sagital y coronal intermedios que en ocasiones son muy útiles. En particular, por ejemplo, para un examen exhaustivo de la fosa posterior, pueden ser necesarios planos coronales adicionales centrados en la sección transversal del vermis.

Columna fetal

Recomendación

- La capacidad de visualizar el cono medular reposando en el borde ventral del canal espinal, cerca de los cuerpos vertebrales, es buena para determinar la normalidad de la columna lumbosacra (**PUNTO DE BUENA PRÁCTICA**).

Se pueden utilizar tres planos de exploración para evaluar la integridad de la columna. La elección depende de la posición fetal. Por lo general, sólo dos de estos planos de exploración son posibles en un caso determinado, pero se puede utilizar la manipulación del feto o la ecografía tridimensional (3D) para obtener el tercer plano cuando sea necesario.

Planos transversales o axiales. En los planos transversal o axial, el examen de la columna es un proceso dinámico, que se realiza barriendo el transductor a lo largo de toda la columna, mientras permanece dentro del plano axial del nivel que se examina (Figura 6).

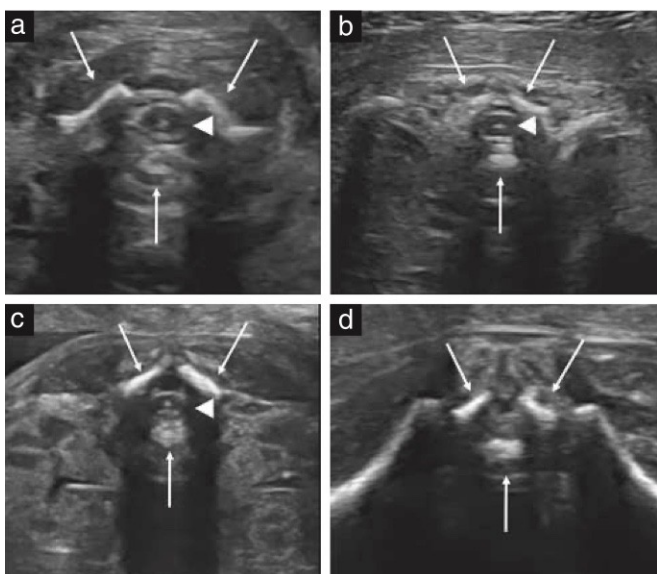


Figura 6 Planos axiales de la columna fetal a diferentes niveles: (a) cervical; (b) torácico; c) lumbares; (d) sacro. Las flechas indican los tres centros de osificación de una vértebra. Obsérvese la piel intacta que recubre la columna. En (a-c), la médula espinal es visible como ovoide hipocóica con un punto blanco central (punta de flecha).

Las vértebras tienen diferentes configuraciones anatómicas a diferentes niveles: las vértebras torácicas y lumbares del feto tienen forma triangular, con los centros de osificación rodeando el canal neural; las vértebras cervicales tienen forma cuadrangular; y las vértebras sacras son planas.

Planos sagitales. En los planos sagitales, los centros de osificación del cuerpo vertebral y los arcos posteriores forman dos líneas paralelas que convergen en el sacro. Cuando el feto está en decúbito prono, también se puede obtener una sección sagital verdadera, dirigiendo el haz de ultrasonido a través de la apófisis espinosa no osificada. Esto permite obtener imágenes del canal espinal y de la médula espinal dentro de él (Figura 7). Al final del segundo y tercer trimestre, el cono medular suele encontrarse al nivel de la segunda/tercera vértebra lumbar (L2-L3)¹⁹⁻²¹. La integridad del canal neural también se define por la disposición regular de los centros de osificación de la columna y de la presencia de tejido blando que la cubre. Si se puede obtener una sección sagital verdadera, visualizar el cono medular en su ubicación normal fortalece aún más el diagnóstico de normalidad (Figura 7).

Recomendación

- El uso de transductores transabdominales lineales/microconvexos de alta frecuencia mejora la

evaluación de la médula espinal y el cono medular en el plano medio sagital de la columna (**PUNTO DE BUENA PRÁCTICA**).

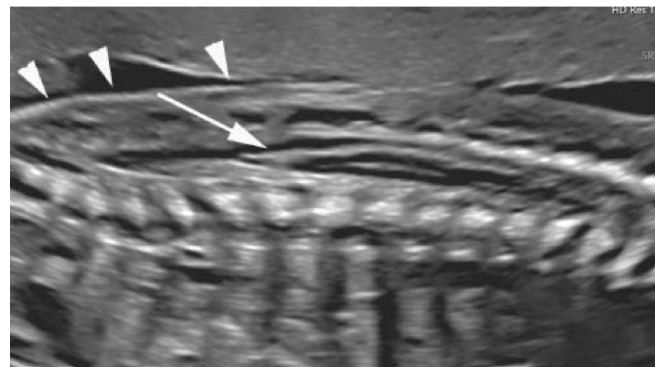


Figura 7 Plano sagital de la columna fetal. Utilizando la apófisis espinosa de las vértebras no osificada como ventana acústica, se demuestra el contenido del canal neural. Después de las 20 semanas, el cono medular (flecha) normalmente se posiciona al nivel de la segunda/tercera vértebra lumbar (L2-L3), dejando, dorsalmente, una zona triangular llena de líquido cefalorraquídeo. Obsérvese la continuidad de la piel (puntas de flecha).

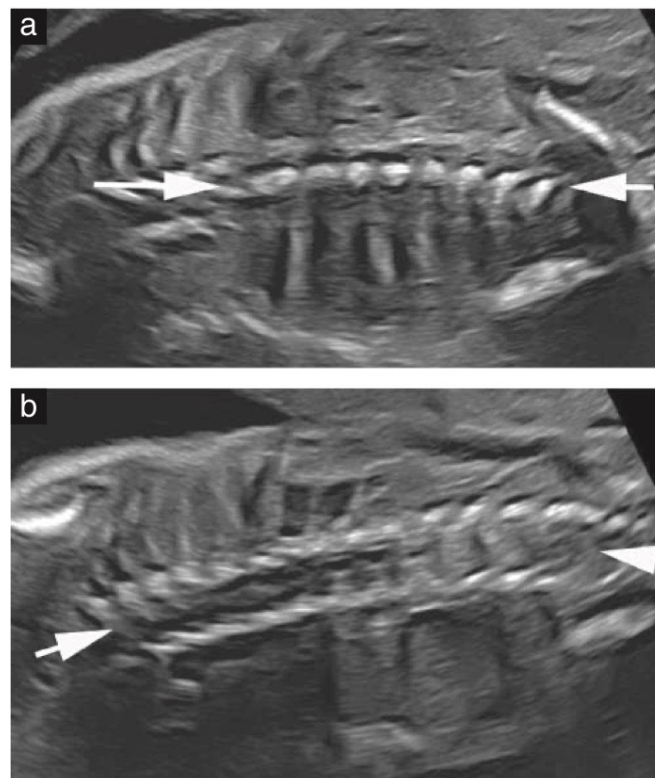


Figura 8 Plano coronal de la columna fetal (flechas). Este plano es útil para descartar hemivértebra y diastematomielia. Se puede obtener a nivel de los cuerpos vertebrales (a) o, más posteriormente, a nivel de los arcos (b). El objetivo es descartar una inclinación anormal de la columna.

Planos coronales. En los planos coronales de la columna se ven una, dos o tres líneas paralelas, dependiendo de la orientación del haz de ultrasonido. Estos corresponden a planos de corte, en dirección ventral-dorsal, a través de los cuerpos vertebrales (una línea), los cuerpos vertebrales y los arcos posteriores (tres líneas) o los arcos posteriores (dos líneas) (Figura 8). Estos planos se demuestran más fácilmente con imágenes en 3D, como se analiza a continuación.

Ultrasonido tridimensional

Recomendación

- Se recomienda el uso de un método de ultrasonido 3D en neurosonografía dirigida, particularmente cuando es difícil obtener una buena imagen bidimensional, para poder beneficiarse tanto de la resolución mejorada y la posibilidad de realizar correlación de imágenes multiplanar (**PUNTO DE BUENA PRÁCTICA**).

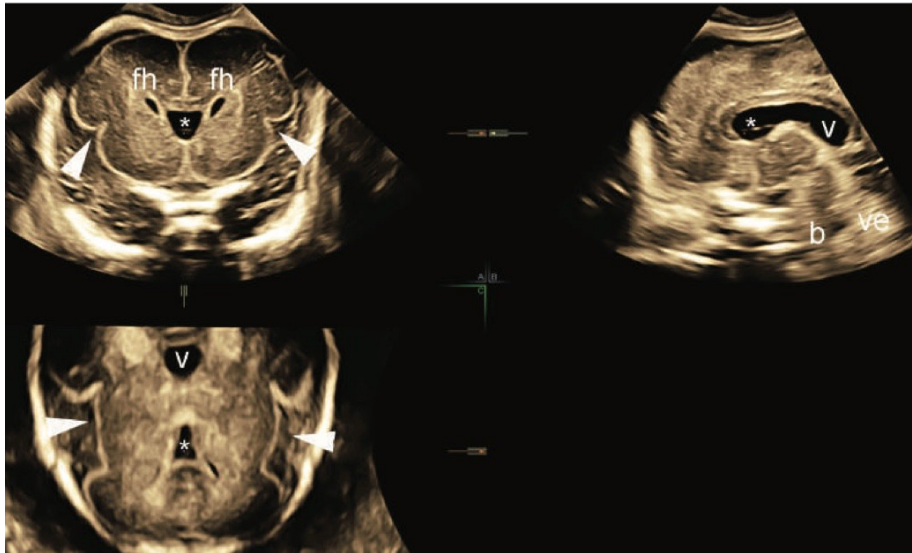


Figura 9 La correlación de imágenes multiplanares tridimensionales ayuda significativamente en la evaluación del cerebro fetal. En esta imagen de un feto de 26 semanas, la alineación ortogonal perfecta permite la visualización de todas las estructuras cerebrales principales en tres planos. El plano transcavado coronal (Plano A) muestra los cuernos frontales (fh) de los ventrículos laterales, a ambos lados del cavum septi pellucidum (*), y las partes anteriores de las cisuras (puntas de flecha). En el plano medio sagital (Plano B) son visibles el cuerpo calloso, el cavum septi pellucidum (*) y el cavum vergae (V), junto con el vermis (ve) y, en menor medida (debido al ángulo de insonación), el tronco encefálico (b). En el plano axial reconstruido (Plano C), se ven claramente las cisuras (puntas de flecha), junto con el cavum septi pellucidum (*) y el cavum vergae (V).

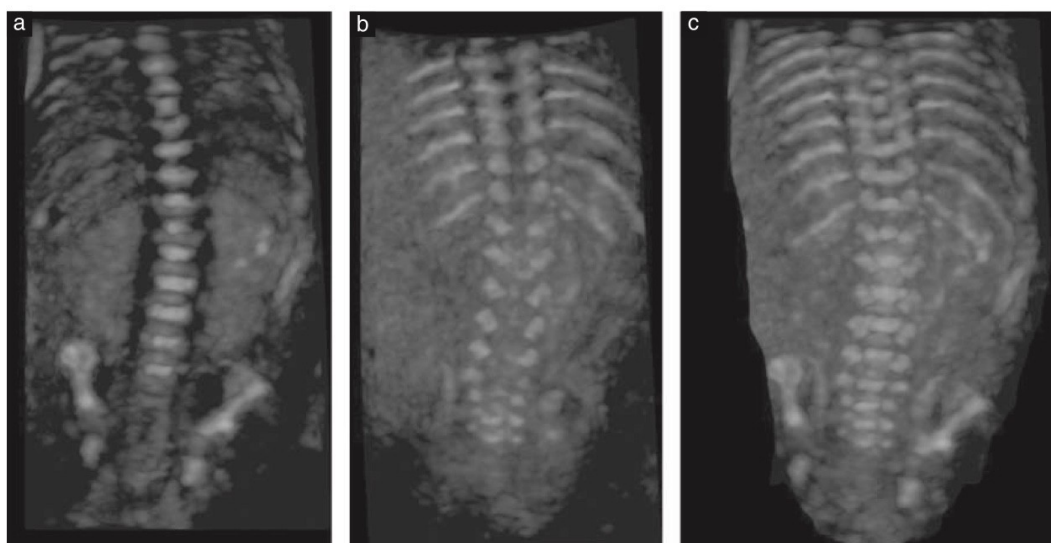


Figura 10 Representación tridimensional (3D) de la superficie de la columna fetal a las 22 semanas de gestación: planos coronales. Estas imágenes se obtuvieron con ultrasonido 3D del mismo volumen ecográfico, utilizando diferentes angulaciones y espesores del haz de ultrasonido: (a) haz delgado orientado a través de los cuerpos de las vértebras; (b) el mismo haz orientado más hacia atrás para demostrar los arcos vertebrales posteriores; (c) haz de ultrasonido grueso utilizado para demostrar simultáneamente los tres centros de osificación.

Si bien existen algunos puntos anatómicos de referencia útiles que garantizan un plano medio sagital/mediano del cerebro fetal (por ejemplo, cuerpo calloso y vermis), no es raro que una desviación menor de la visión medio sagital perfecta pase desapercibida para el operador. Esto, a su vez, puede afectar no sólo a las mediciones sino también a la evaluación cualitativa del cerebro y el tronco encefálico. Por lo tanto, el empleo de la ecografía 3D para la neurosonografía dirigida puede ser particularmente útil y contribuir de dos maneras principales. En primer lugar, mediante el uso de correlación de imágenes multiplanares, es posible obtener vistas perfectamente alineadas en los tres planos ortogonales (Figura 9); en segundo lugar, la posibilidad de visualizar “porciones” más gruesas del cerebro aumenta la relación señal-ruido de fondo en los tres planos, con una mejora

respaldan nuestra recomendación de utilizar un enfoque 3D para la neurosonografía^{7,22,23}.

Además, la evaluación de la columna fetal se beneficia de la representación 3D y la reconstrucción de los planos coronales al nivel de los cuerpos vertebrales y/o los arcos posteriores²⁴ (Figura 10).

Neurosonografía entre las semanas 13 y 17 de gestación

La introducción en la práctica clínica de los transductores de alta frecuencia²⁵⁻²⁸ y la tendencia creciente a realizar una evaluación anatómica más temprana en la gestación, también recomendada por ISUOG, entre otros²⁹⁻³¹, ha llevado a referencias más tempranas por sospecha de malformaciones cerebrales o espinales.

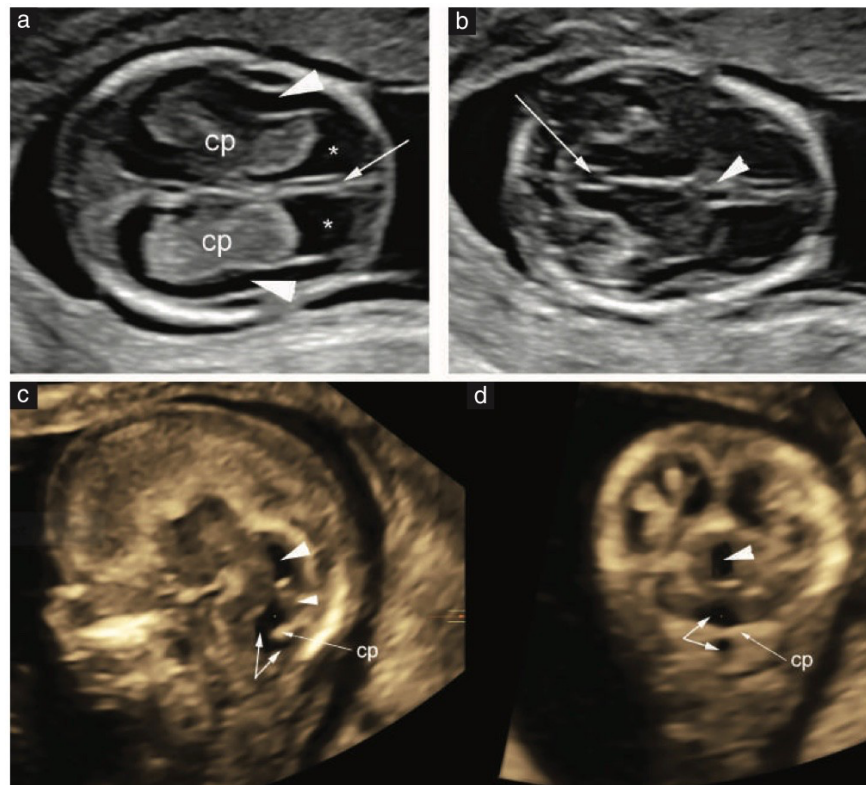


Figura 11 Neurosonografía a las 13 semanas de gestación. (a) Plano axial transventricular, que muestra la hoz en línea media (flecha) y “signo de la mariposa” formado por los plexos coroideos prominentes (cp), con líquido cefalorraquídeo evidente (*). Además, el borde delgado del parénquima cerebral en desarrollo es visible como una franja de tejido prácticamente anecoica (puntas de flecha), delineada por meninges hiperecoicas en la superficie exterior y por un revestimiento endimario igualmente hiperecoico en la parte media. (b) Plano axial transtalámico. El plano atraviesa el diencefalo y el acueducto prominente (flecha). La hoz también es evidente en la parte anterior, al igual que el primer indicio de cavum septi pellucidi (CSP), que aparece como una irregularidad de la hoz (punta de flecha). Cabe destacar que la CSP sólo es evidente en algunos casos, con transductores de alta frecuencia. (c, d) Los planos sagitales medio y coronal posterior se visualizan mejor si se reconstruyen a partir del volumen tridimensional adquirido por vía transvaginal, debido a la necesidad obvia de correlación de imágenes multiplanares. (c) Estructuras que pueden reconocerse en el plano sagital medio reconstruido: acueducto de Silvio prominente (punta de flecha grande), típico de esta edad gestacional; diencefalo hipoeicoico, frente al acueducto; fosa posterior, con continuidad entre el cuarto ventrículo y la bolsa de Blake fisiológica (doble flecha). El plexo coroideo hiperecoico (cp) del cuarto ventrículo es visible entre el cuarto ventrículo y la bolsa de Blake, con el vermis (pequeña punta de flecha) arriba. (d) En el plano coronal posterior reconstruido, al nivel del acueducto de Silvio, el acueducto se ve claramente (punta de flecha). Abajo, el cuarto ventrículo y la bolsa de Blake (flecha doble) están separados por el plexo coroideo del cuarto ventrículo (cp).

Sin embargo, la evaluación avanzada del cerebro fetal entre las 13 y 14 semanas de gestación difiere algo de la de las 15 a 17 semanas, debido a los rápidos cambios que sufre el SNC fetal alrededor de estas edades gestacionales.

El abordaje recomendado es utilizar ecografía transvaginal. Aunque los transductores transabdominales de alta frecuencia más nuevos permiten un examen neurosonográfico temprano adecuado, especialmente si el índice de masa corporal materno es $\leq 25 \text{ kg/m}^2$ y el punto de interés del examen no es la fosa posterior, el uso de transductores transvaginales de alta frecuencia (6 – 12 MHz) conduce a una mejora significativa en la visualización de la anatomía cerebral fetal temprana y permite una evaluación más exhaustiva de esta región anatómica. El abordaje de elección a las 13-14 semanas de gestación incluye la evaluación de los planos axial transventricular (Figura 11a) y transtalámico (Figura 11b), en asociación con el plano medio sagital (Figura

11c) reconstruido a partir de conjuntos de datos de volumen 3D que se adquieren, a diferencia de lo que ocurre en la gestación tardía, desde una vista axial de la cabeza fetal. Esto es posible debido al grado significativamente menor de osificación del cráneo fetal en esta edad gestacional temprana. Esto, combinado con el uso de imágenes multiplanares, conduce a imágenes coronales y medio sagitales perfectas del sistema ventricular y de todo el cerebro, aunque la atención en esta edad gestacional a menudo se centra en el diencéfalo y la fosa posterior (Figura 11c, d)³¹. La necesidad de evaluar los planos axiales está relacionada con el creciente conjunto de evidencia que respalda el diagnóstico temprano de la espina bífida abierta^{32,33}. Todos los signos ecográficos descritos se deben a la fuga de líquido cefalorraquídeo a través del disrafismo abierto. Los planos clave para detectar estos signos son el plano transventricular^{34,35} (Figura 11a) y el medio sagital posterior^{29,32} (Figura 11c).

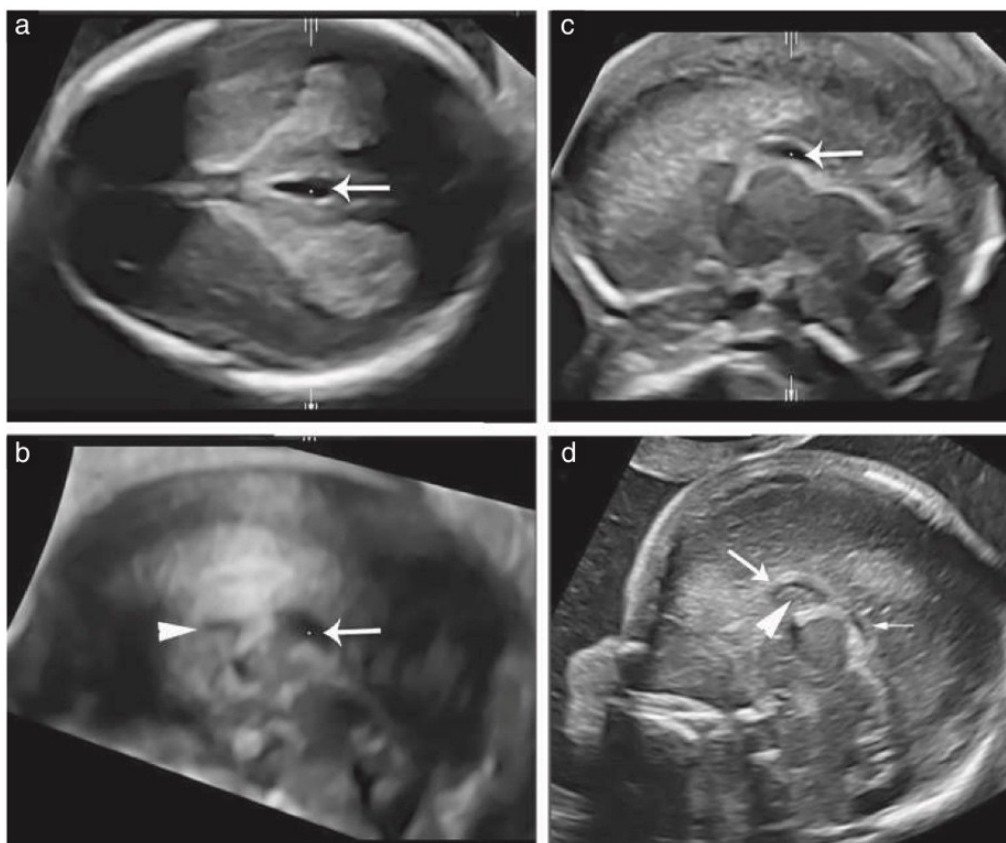


Figura 12 (a – c) Neurosonografía a las 15 semanas de gestación. (a) En el plano transventricular axial, se evidencia una estructura anecoica ovalada (flecha) a lo largo de la línea media. (b) Plano sagital medio correspondiente reconstruido a partir de (a), lo que demuestra que, debido a su posición, esta estructura es el cavum veli interpositi (CVI) (flecha). La porción inicial del cuerpo calloso también es evidente en este plano (punta de flecha). (c) Imagen bidimensional en vista medio sagital del mismo feto, que muestra los mismos hallazgos que en (b), pero con mayor resolución. (d) A las 16 semanas de gestación, la porción inicial del cuerpo calloso (flecha grande) y el pequeño cavum septi pellucidum (punta de flecha) se pueden demostrar en una ecografía transvaginal de alta frecuencia. También se puede observar la regresión del CVI (flecha pequeña).

Este último es también el plano de referencia para la evaluación temprana de anomalías quísticas del vermis^{31,36}; Esta evaluación debe realizarse con gran cautela, especialmente cuando estas anomalías son aparentemente aisladas, debido al alto riesgo de diagnósticos falsos positivos³⁷. Si existe alguna sospecha de espina bífida abierta, se debe obtener evidencia directa de la malformación con una evaluación transvaginal de alta resolución de la columna fetal.

Entre las 15 y 17 semanas de gestación se mantiene la recomendación de utilizar el abordaje transvaginal, lo que permite evaluar estructuras que no se observan en edades más tempranas^{10,38,39}. Los planos de adquisición preferidos son los coronales y sagital, debido a que la posición de la cabeza facilita un abordaje por la sutura transfontanelar/sagital (Figura 12). Los planos axiales se obtienen ya sea usando el abordaje transabdominal, o usando el abordaje transvaginal con manipulación de la cabeza fetal o mediante reconstrucciones 3D.

Plano transventricular. Entre las semanas 13 y 14 de gestación, el plano transventricular permite evaluar la cantidad de líquido cefalorraquídeo alrededor de los plexos coroideos, la línea media y la capa delgada de parénquima cerebral en desarrollo alrededor del ventrículo lateral (Figura 11a). Entre las semanas 15 y 17 de gestación se puede recopilar más información sobre el parénquima cerebral y el sistema ventricular. También hay que subrayar que en esta edad gestacional suele ser evidente una estructura anecoica ovalada, a lo largo de la línea media (Figura 12a). Recientemente se demostró que esta estructura, que antes se pensaba que representaba el tercer ventrículo, es en realidad el cavum veli interpositi (Figura 12), y que es más bien común, siendo visible en casi la mitad de los fetos entre las semanas 13 y 17 de gestación³⁸.

Plano medio sagital/mediano. A las 13-14 semanas de gestación, el plano medio sagital/mediano reconstruido permite una evaluación completa del sistema ventricular, ya que el acueducto es mucho más prominente que en etapas posteriores de la gestación (Figura 11c). Además, este es el mejor enfoque para evaluar la anatomía infratentorial en los casos en los que se detecta una “fosa posterior quística” (principalmente un hallazgo normal relacionado con el desarrollo de estas estructuras) en el examen de translucencia nucal³¹. En algunos casos, a partir de las semanas 14 a 17 de gestación, se puede visualizar la

primera evidencia del cavum septi pellucidi³⁸ y las porciones anteriores del cuerpo calloso³⁹ (Figura 12d). En la fosa posterior se puede estudiar la anatomía del vermis cerebeloso en desarrollo y del tronco del encéfalo. El operador debe ser consciente del hecho de que, en esta edad gestacional, la apariencia del cerebelo es completamente diferente a la que estamos acostumbrados a ver durante el examen de las semanas 18 a 23. Un ejemplo es el cuarto ventrículo, que inicialmente se continúa con la bolsa de Blake y, cuando la bolsa de Blake se rompe para crear el agujero de Magendie, con la cisterna magna (Figuras 11 y 12)^{40,41}.

Aunque el potencial de la evaluación anatómica temprana ha aumentado considerablemente, para la mayoría de las anomalías del SNC, se requiere una evaluación neurosonográfica de seguimiento.

Se justifica el examen después de las 20 semanas de gestación. Excepciones importantes, con un diagnóstico sencillo y sin necesidad de una exploración de seguimiento, son las anomalías letales o casi letales, como la exencefalia-anencefalia, el cefalocele macroscópico y la holoprosencefalia.

RM DEL CEREBRO FETAL

Recomendación

- La resonancia magnética (RM) del cerebro fetal se considera complementaria a la neurosonografía; puede agregar información clínica significativa cuando se le solicita que responda preguntas específicas planteadas por el neurosonólogo que la evaluación del SNC fetal no pudo responder. Cuando la evaluación neurosonográfica no está disponible o el nivel de desempeño es inadecuado, puede reemplazar la neurosonografía como evaluación de segunda línea, siempre que el operador tenga suficiente capacitación en resonancia magnética del cerebro fetal (**PUNTO DE BUENA PRÁCTICA**).

Guías ISUOG para el desempeño y la presentación de informes de resonancia magnética fetal están disponibles y proporcionan información útil sobre esta técnica⁴². Cabe subrayar que, cuando la indicación de esta modalidad de imagen complementaria es apropiada y la consulta de diagnóstico se especifica claramente, la resonancia magnética puede contribuir significativamente al diagnóstico final. Sin embargo, la resonancia magnética debe realizarse sólo después y

para complemento, un examen neurosonográfico, si este se considera indicado por el operador capacitado con el fin de abordar una consulta diagnóstica o clínica relevante. La evidencia publicada indica que, cuando un operador experimentado realiza un examen neurosonográfico adecuado, según los criterios especificados en esta Guía, se requiere un examen de resonancia magnética en sólo entre el 7 y el 15 % de los casos^{43–45}. Es importante, tanto para el bien de la paciente y para evitar referencias inadecuadas, no apresurarse ante la sospecha de malformación del SNC en ultrasonido de detección o en neurosonografía subóptima que no cumplen con los criterios técnicos aquí descritos, para RM^{42,46}

GUIA DE LOS AUTORES

Esta Guía fue elaborada en nombre de la Sociedad Internacional de Ultrasonido en Obstetricia y Ginecología (ISUOG) por los siguientes autores, y revisada por el Comité de Estándares Clínicos.

D. Paladini, Fetal Medicine and Surgery Unit, Istituto G. Gaslini, Genoa, Italy

G. Malinger, Division of Ultrasound in Obstetrics and Gynecology, Lis Maternity Hospital, Tel Aviv Sourasky Medical Centre, Sackler School of Medicine, Tel Aviv University, Tel Aviv, Israel

R. Birnbaum, Division of Ultrasound in Obstetrics and Gynecology, Lis Maternity Hospital, Tel Aviv Sourasky Medical Centre, Sackler School of Medicine, Tel Aviv University, Tel Aviv, Israel

A. Monteagudo, Carnegie Imaging for Women, Obstetrics, Gynecology and Reproductive Science, Icahn School of Medicine at Mount Sinai, New York, NY, USA

G. Pilu, Obstetric Unit, Department of Medical and Surgical Sciences, University of Bologna, Bologna, Italy

L. J. Salomon, Ho[^]pital Necker Enfants Malades, AP-HP, and LUMIERE platform, EA 7328 Universite[^] de Paris, Paris, France

I. E. Timor-Tritsch, Division of Obstetrical and Gynecological Ultrasound, NYU School of Medicine, New York, NY, USA

CITA

Esta Guía debería citarse como: 'Paladini D, Malinge G, Birnbaum R, Monteagudo A, Pilu G, Salomon LJ, Timor-Tritsch IE. ISUOG Practice Guidelines (updated): sonographic examination of the fetal central nervous system. Part 2: performance of targeted

neurosonography. *Ultrasound Obstet Gynecol* 2021. <https://doi.org/10.1002/uog.23616>.

REFERENCIAS

1. Tagliabue G, Tessandori R, Caramaschi F, Fabiano S, Maghini A, Tittarelli A, Vergani D, Bellotti M, Pisani S, Gambino ML, Frassoldi E, Costa E, Gada D, Crosignani P, Contiero P. Descriptive epidemiology of selected birth defects, areas of Lombardy, Italy, 1999. *Popul Health Metr* 2007; 5: 4.
2. Atta CA, Fiest KM, Frolkis AD, Jette N, Pringsheim T, St Germaine-Smith C, Rajapakse T, Kaplan GG, Metcalfe A. Global Birth Prevalence of Spina Bifida by Folic Acid Fortification Status: A Systematic Review and Meta-Analysis. *Am J Public Health* 2016; 106: e24–34.
3. Myrianthopoulos NC. Epidemiology of central nervous system malformations. In *Handbook of Clinical Neurology*. Vinken PJ, Bruyn GW (eds). Elsevier: Amsterdam, 1977; 139–171.
4. Salomon LJ, Alfirevic Z, Berghella V, Bilardo C, Hernandez-Andrade E, Johnsen SL, Kalache K, Leung KY, Malinge G, Munoz H, Prefumo F, Toi A, Lee W, Committee ICS. Practice guidelines for performance of the routine mid-trimester fetal ultrasound scan. *Ultrasound Obstet Gynecol* 2011; 37: 116–126.
5. Malinge G, Paladini D, Haratz KK, Monteagudo A, Pilu GL, Timor-Tritsch IE. ISUOG Practice Guidelines (updated): sonographic examination of the fetal central nervous system. Part 1: performance of screening examination and indications for targeted neurosonography. *Ultrasound Obstet Gynecol* 2020; 56: 476 – 484.
6. Malinge G, Birnbaum R, Haratz KK. Dedicated neurosonography for recognition of pathology associated with mild-to-moderate ventriculomegaly. *Ultrasound Obstet Gynecol* 2020; 56: 319 – 323.
7. Monteagudo A, Timor-Tritsch IE, Mayberry P. Three-dimensional transvaginal neurosonography of the fetal brain: 'navigating' in the volume scan. *Ultrasound Obstet Gynecol* 2000; 16: 307 – 313.
8. Malinge G, Katz A, Zakut H. Transvaginal fetal neurosonography. Supratentorial structures. *Isr J Obstet Gynecol* 1993; 4: 1–5.
9. Timor-Tritsch IE, Monteagudo A. Transvaginal fetal neurosonography: standardization of the planes and sections by anatomic landmarks. *Ultrasound Obstet Gynecol* 1996; 8: 42 – 47.
10. Timor-Tritsch IE, Monteagudo A, Pilu G, Malinge G. *Ultrasonography of the fetal brain*. McGraw-Hill: New York, 2012.
11. Paladini D, Donarini G, Rossi A. Indications for

- MRI in fetal isolated mild ventriculomegaly . . . 'And then, there were none'. *Ultrasound Obstet Gynecol* 2019; 54: 151–155.
12. Napolitano R, Molloholli M, Donadono V, Ohuma EO, Wanyonyi SZ, Kemp B, Yaqub MK, Ash S, Barros FC, Carvalho M, Jaffer YA, Noble JA, Oberto M, Purwar M, Pang R, Cheikh Ismail L, Lambert A, Gravett MG, Salomon LJ, Bhutta ZA, Kennedy SH, Villar J, Papageorghiou AT, International F, Newborn Growth Consortium for the 21st C. International standards for fetal brain structures based on serial ultrasound measurements from Fetal Growth Longitudinal Study of INTERGROWTH-21st Project. *Ultrasound Obstet Gynecol* 2020; 56: 359–370.
 13. Droulle P, Gaillet J, Schweitzer M. [Maturation of the fetal brain. Echoanatomy: normal development, limits and value of pathology]. *J Gynecol Obstet Biol Reprod* 1984; 13: 228–236.
 14. Monteagudo A, Timor-Tritsch IE. Development of fetal gyri, sulci and fissures: a transvaginal sonographic study. *Ultrasound Obstet Gynecol* 1997; 9: 222–228.
 15. Cohen-Sacher B, Lerman-Sagie T, Lev D, Malinger G. Developmental milestones of the fetal cerebral cortex. A longitudinal sonographic study. *Ultrasound Obstet Gynecol* 2006; 27: 494–502
 16. Poon LC, Sahota DS, Chaemsaithong P, Nakamura T, Machida M, Naruse K, Wah YM, Leung TY, Pooh RK. Transvaginal three-dimensional ultrasound assessment of Sylvian fissures at 18–30 weeks' gestation. *Ultrasound Obstet Gynecol* 2019; 54: 190–198.
 17. Poon LC, Sahota DS, Chaemsaithong P, Nakamura T, Machida M, Naruse K, Wah YM, Leung TY, Pooh RK. Transvaginal three-dimensional ultrasound assessment of Sylvian fissures at 18–30 weeks' gestation. *Ultrasound Obstet Gynecol* 2019; 54: 190–198.
 18. Acanfora MM, Stirnemann J, Marchitelli G, Salomon LJ, Ville Y. Ultrasound evaluation of development of olfactory sulci in normal fetuses: a possible role in diagnosis of CHARGE syndrome. *Ultrasound Obstet Gynecol* 2016; 48: 181–184
 19. Perlitz Y, Izhaki I, Ben-Ami M. Sonographic evaluation of the fetal conus medullaris at 20 to 24 weeks' gestation. *Prenat Diagn* 2010; 30: 862–864
 20. Mottet N, Saada J, Jani J, Martin A, Riethmuller D, Zerah M, Benachi A. Sonographic Evaluation of Fetal Conus Medullaris and Filum Terminale. *Fetal Diagn Ther* 2016; 40: 224–230.
 21. Rodriguez MA, Prats P, Rodriguez I, Comas C. Prenatal Evaluation of the Fetal Conus Medullaris on a Routine Scan. *Fetal Diagn Ther* 2016; 39: 113–116.
 22. Fratelli N, Taddei F, Prefumo F, Franceschetti L, Farina G, Frusca T. Interobserver reproducibility of transabdominal 3-dimensional sonography of the fetal brain. *J Ultrasound Med* 2009; 28: 1009–1013.
 23. Maiz N, Alonso I, Belar M, Burgos J, Irassarri A, Molina FS, de Paco C, Pijoan JI, Plasencia W, Rodo C, Rodriguez MA, Tajada M, Tubau A. Three dimensional ultrasonography for advanced neurosonography (Neurosofe-3d). Analysis of acquisition-related factors influencing the quality of the brain volumes. *Prenat Diagn* 2016; 36: 1054–1060.
 24. Buyukkurt S, Binokay F, Seydaoglu G, Gulec UK, Ozgunen FT, Evruke C, Demir C. Prenatal determination of the upper lesion level of spina bifida with three-dimensional ultrasound. *Fetal Diagn Ther* 2013; 33: 36–40.
 25. Bronshtein M, Blumenfeld Z. Transvaginal sonography-detection of findings suggestive of fetal chromosomal anomalies in the first and early second trimesters. *Prenat Diagn* 1992; 12: 587–593.
 26. Pooh RK. Neurosonoembryology by three-dimensional ultrasound. *Semin Fetal Neonatal Med* 2012; 17: 261–268.
 27. Rottem S, Bronshtein M, Thaler I, Brandes JM. First trimester transvaginal sonographic diagnosis of fetal anomalies. *Lancet* 1989; 1: 444–445.
 28. Votino C, Kacem Y, Dobrescu O, Dessy H, Cos T, Foulon W, Jani J. Use of a high-frequency linear transducer and MTI filtered color flow mapping in the assessment of fetal heart anatomy at the routine 11 to 13 + 6-week scan: a randomized trial. *Ultrasound Obstet Gynecol* 2012; 39: 145–151.
 29. Chaoui R, Nicolaides KH. From nuchal translucency to intracranial translucency: towards the early detection of spina bifida. *Ultrasound Obstet Gynecol* 2010; 35: 133–138.
 30. Salomon LJ, Alfirevic Z, Bilardo CM, Chalouhi GE, Ghi T, Kagan KO, Lau TK, Papageorghiou AT, Raine-Fenning NJ, Stirnemann J, Suresh S, Tabor A, Timor-Tritsch IE, Toi A, Yeo G. ISUOG practice guidelines: performance of first-trimester fetal ultrasound scan. *Ultrasound Obstet Gynecol* 2013; 41: 102–113.
 31. Paladini D, Donarini G, Parodi S, Chaoui R. Differentiating features of posterior fossa at 12-13weeks' gestation in fetuses with Dandy-Walker malformation and Blake's pouch cyst. *Ultrasound Obstet Gynecol* 2019; 53: 850–852.
 32. Chen FC, Gerhardt J, Entezami M, Chaoui R, Henrich W. Detection of Spina Bifida by First Trimester Screening - Results of the Prospective Multicenter Berlin IT-Study. *Ultraschall Med* 2017; 38: 151–157.
 33. Meller C, Aiello H, Otano L. Sonographic detection of open spina bifida in the first trimester: review of the literature. *Childs Nerv Syst* 2017; 33: 1101–1106.

34. Chaoui R, Benoit B, Entezami M, Frenzel W, Heling KS, Ladendorf B, Pietzsch V, Sarut Lopez A, Karl K. Ratio of fetal choroid plexus to head size: simple sonographic marker of open spina bifida at 11 – 13 weeks' gestation. *Ultrasound Obstet Gynecol* 2020; 55: 81 – 86.
35. Ushakov F, Sacco A, Andreeva E, Tudorache S, Everett T, David AL, Pandya PP. Crash sign: new first-trimester sonographic marker of spina bifida. *Ultrasound Obstet Gynecol* 2019; 54: 740 – 745.
36. Volpe P, Persico N, Fanelli T, De Robertis V, D'Alessandro J, Boito S, Pilu G, Votino C. Prospective detection and differential diagnosis of cystic posterior fossa anomalies by assessing posterior brain at 11 – 14 weeks. *Am J Obstet Gynecol MFM* 2019; 1: 171 – 183.
37. Malinge G, Lev D, Lerman-Sagie T. The fetal cerebellum. Pitfalls in diagnosis and management. *Prenat Diagn* 2009; 29: 372 – 380.
38. Birnbaum R, Barzilay R, Brusilov M, Wolman I, Malinge G. The normal cavum veli interpositi at 14-17 weeks: three-dimensional and Doppler transvaginal neurosonographic study. *Ultrasound Obstet Gynecol* 2020. DOI: 10.1002/uog .22176.
39. Birnbaum R, Barzilay R, Brusilov M, Wolman I, Malinge G. The early pattern of human corpus callosum development: A transvaginal 3D neurosonographic study. *Prenat Diagn* 2020; 40: 1239 – 1245.
40. Babcook CJ, Chong BW, Salamat MS, Ellis WG, Goldstein RB. Sonographic anatomy of the developing cerebellum: normal embryology can resemble pathology. *AJR Am J Roentgenol* 1996; 166: 427 – 433.
41. Contro E, Volpe P, De Musso F, Muto B, Ghi T, De Robertis V, Pilu G. Open fourth ventricle prior to 20 weeks' gestation: a benign finding? *Ultrasound Obstet Gynecol* 2014; 43: 154 – 158.
42. Prayer D, Malinge G, Brugger PC, Cassady C, De Catte L, De Keersmaecker B, Fernandes GL, Glanc P, Goncalves LF, Gruber GM, Laifer-Narin S, Lee W, Millischer AE, Molho M, Neelavalli J, Platt L, Pugash D, Ramaekers P, Salomon LJ, Sanz M, Timor-Tritsch IE, Tutschek B, Twickler D, Weber M, Ximenes R, Raine-Fenning N. ISUOG Practice Guidelines: performance of fetal magnetic resonance imaging. *Ultrasound Obstet Gynecol* 2017; 49: 671 – 680.
43. Malinge G, Ben-Sira L, Lev D, Ben-Aroya Z, Kidron D, Lerman-Sagie T. Fetal brain imaging: a comparison between magnetic resonance imaging and dedicated neurosonography. *Ultrasound Obstet Gynecol* 2004; 23: 333 – 340.
44. Paladini D, Quarantelli M, Sglavo G, Pastore G, Cavallaro A, D'Armiento MR, Salvatore M, Nappi C. Accuracy of neurosonography and MRI in clinical management of fetuses referred with central nervous system abnormalities. *Ultrasound Obstet Gynecol* 2014; 44: 188 – 196.
45. Malinge G, Paladini D, Pilu G, Timor-Tritsch IE. Fetal cerebral magnetic resonance imaging, neurosonography and the brave new world of fetal medicine. *Ultrasound Obstet Gynecol* 2017; 50: 679 – 680.
46. Di Mascio D, Sileo FG, Khalil A, Rizzo G, Persico N, Brunelli R, Giancotti A, Panici PB, Acharya G, D'Antonio F. Role of magnetic resonance imaging in fetuses with mild or moderate ventriculomegaly in the era of fetal neurosonography: systematic review and meta-analysis. *Ultrasound Obstet Gynecol* 2019; 54: 164 – 171.

Apéndice 1 Grados de recomendación y niveles de evidencia utilizados en las Guías de ISUOG

Clasificación de niveles de evidencia

1++	Metaanálisis de alta calidad, revisiones sistemáticas de ensayos controlados aleatorios o ensayos controlados aleatorios con muy bajo riesgo de sesgo
1+	Metaanálisis bien realizados, revisiones sistemáticas de ensayos controlados aleatorios o ensayos controlados aleatorios con bajo riesgo de sesgo
1-	Metaanálisis, revisiones sistemáticas de ensayos controlados aleatorios o ensayos controlados aleatorios con alto riesgo de sesgo
2++	Revisiones sistemáticas de alta calidad de estudios de casos y controles o de cohortes o estudios de casos y controles o de cohortes de alta calidad con muy bajo riesgo de confusión, sesgo o probabilidad y alta probabilidad de que la relación sea causal.
2+	Estudios de casos y controles o de cohortes bien realizados con bajo riesgo de confusión, sesgo o probabilidad y probabilidad moderada de que la relación sea causal.
2-	Estudios de casos y controles o de cohortes con alto riesgo de confusión, sesgo o probabilidad y riesgo significativo de que la relación no sea causal.
3	Estudios no analíticos, ej. informes de casos, series de casos
4	Opinión del experto

Grados de recomendación

A	Al menos un metaanálisis, revisión sistemática o ensayo controlado aleatorio calificado como 1++ y aplicable directamente a la población objetivo; o una revisión sistemática de ensayos controlados aleatorios o un conjunto de evidencia que consiste principalmente en estudios calificados como 1+ aplicables directamente a la población objetivo y que demuestran la coherencia general de los resultados.
B	Conjunto de evidencia que incluye estudios calificados como 2++ aplicables directamente a la población objetivo y que demuestran la coherencia general de los resultados; o evidencia extrapolada de estudios calificados como 1++ o 1+
C	Conjunto de evidencia que incluye estudios calificados como 2+ aplicables directamente a la población objetivo y que demuestran la coherencia general de los resultados; o evidencia extrapolada de estudios calificados como 2++
D	Nivel de evidencia 3 o 4; o evidencia extrapolada de estudios calificados como 2+
Punto de buena práctica	Mejores prácticas recomendadas basadas en la experiencia clínica del grupo de desarrollo de la guía.
