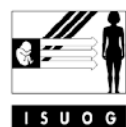

THE INTERNATIONAL SOCIETY OF



ULTRASOUND
in Obstetrics & Gynecology

GUIDELINES

Pemeriksaan sonografi sistem saraf pusat janin: panduan untuk melakukan ‘pemeriksaan dasar’ dan ‘fetal neurosonogram’

PENDAHULUAN

Malformasi sistem saraf pusat (SSP) / central nervous system (CNS) adalah sebagian dari yang paling sering terjadi dari seluruh abnormalitas kongenital. Defek tabung neural adalah malformasi SSP yang paling sering, mencapai 1-2 kasus per 1000 kelahiran. Insidens abnormalitas intrakranial dengan tabung neural yang intak adalah tidak jelas, karena banyak kondisi ini lolos dari deteksi pada saat persalinan dan baru menjadi manifestasi pada kehidupan lebih lanjut. Studi follow-up jangka panjang memperkirakan bahwa insidens dapat tinggi mencapai satu dalam 100 kelahiran¹.

Ultrasound telah digunakan selama hampir 30 tahun sebagai modalitas utama membantu diagnosis anomali SSP janin. Cakupan panduan ini adalah untuk review aspek-aspek teknis pendekatan optimal untuk evaluasi otak janin dalam survey anatomi janin, yang akan dirujuk dalam dokumen ini sebagai *pemeriksaan dasar (basic examination)*. Evaluasi detail dari SSP janin (*fetal neurosonogram*) juga memungkinkan namun memerlukan expertise yang spesifik dan mesin ultrasound yang lebih canggih. Tipe pemeriksaan ini, pada saat tertentu dapat dilengkapi ultrasound tiga-dimensi, menjadi indikasi pada kehamilan dengan peningkatan risiko anomali SSP.

Pada tahun-tahun terakhir magnetic resonance imaging (MRI) janin telah berkembang sebagai suatu teknik yang menjanjikan yang mungkin memberikan tambahan informasi penting pada kasus-kasus tertentu dan terutama sesudah 20-22 minggu^{2,3}, meskipun keuntungannya dibandingkan ultrasound masih dalam perdebatan^{4,5}.

PERTIMBANGAN UMUM

Usia kehamilan

Gambaran otak dan spina berubah sepanjang kehamilan. Untuk mencegah kekeliruan / error diagnostik, penting untuk familiar dengan gambaran-gambaran SSP pada berbagai usia gestasi yang berbeda. Upaya diagnosis anomali neural paling banyak dilakukan sekitar pertengahan kehamilan / midgestasi. Pemeriksaan dasar biasanya dilakukan pada sekitar 20 minggu gestasi.

Beberapa abnormalitas mungkin tampak pada trimester pertama dan awal trimester kedua⁶⁻¹¹. Meskipun hal ini mungkin adalah representasi minoritas, biasanya kelainan-kelainan tersebut adalah berat dan karenanya memerlukan pertimbangan khusus. Benar bahwa pemeriksaan awal memerlukan kemampuan khusus, namun, selalu bermanfaat untuk memberikan perhatian pada kepala dan otak janin pada usia-usia awal. Manfaat dari scan sistem saraf janin (*fetal neuroscan*) awal pada 14-16 minggu adalah tulang-tulang masih tipis dan otak mungkin untuk dievaluasi dari hampir semua sudut.

Biasanya, suatu evaluasi memuaskan dari SSP janin dapat selalu dicapai pada kehamilan trimester kedua dan ketiga. Pada kehamilan lanjut, visualisasi struktur-struktur intrakranial seringkali terhalang oleh ossifikasi dari calvarium.

Faktor-faktor teknis

Transduser ultrasound

Transduser ultrasound frekuensi tinggi meningkatkan resolusi spatial, namun mengurangi penetrasi dari gelombang suara. Pilihan transduser yang optimal serta frekuensi operasional adalah dipengaruhi oleh beberapa faktor termasuk habitus maternal, posisi janin dan pendekatan yang dilakukan. Beberapa pemeriksaan dasar dapat dilakukan memuaskan dengan transduser transabdominal 3-5 MHz. Neurosonografi janin sering memerlukan pemeriksaan transvaginal yang biasanya cukup nyaman dilakukan dengan transduser antara 5 dan 10 MHz^{12,13}. Ultrasonografi tiga-dimensi mungkin memberi fasilitasi untuk pemeriksaan otak dan spina janin^{14,15}.

Parameter pencitraan / imaging

Pemeriksaan sering dilakukan dengan ultrasound dua-dimensi gray-scale. Harmonic imaging mungkin meningkatkan visualisasi detail-detail anatomi yang halus, terutama pada pasien-pasien yang sulit diperiksa. Pada studi-studi neurosonografi, color dan power Doppler mungkin digunakan, terutama untuk identifikasi pembuluh-pembuluh darah otak. Pengaturan yang tepat untuk

frekuensi repetisi pulsasi / pulse repetition frequency (arteri-arteri cerebral utama memiliki kecepatan antara 20-40 cm/detik selama masa hidup intrauterin)¹⁶ dan persistensi signal akan meningkatkan visualisasi pembuluh-pembuluh darah kecil.

PEMERIKSAAN DASAR

Evaluasi kualitatif

Sonografi transabdominal adalah teknik pilihan untuk investigasi SSP janin pada trimester pertama akhir, kedua dan ketiga gestasi pada kehamilan-kehamilan risiko rendah. Pemeriksaan harus mencakup evaluasi kepala dan spina janin.

Dua bidang axial memungkinkan visualisasi struktur-struktur otak yang relevan untuk menilai integritas anatomi otak¹⁷. Bidang-bidang ini biasanya disebut sebagai *bidang transventricular* dan *bidang transcerebellar*. Suatu bidang ketiga, disebut *bidang transthalamic*, biasanya disertakan, seringkali untuk keperluan biometri (Gambar 1). Struktur-struktur yang harus diperhatikan dalam pemeriksaan rutin mencakup ventrikel lateral, cerebellum dan cisterna magna, dan *cavum septi pellucidi*. Bentuk kepala dan tekstur otak juga harus diperhatikan pada gambaran ini (Tabel 1).

Bidang transventricular

Bidang ini menjadi demonstrasi porsi anterior dan posterior dari ventrikel-ventrikel lateral. Porsi anterior dari ventrikel lateral (cornu / horn frontal atau anterior) tampak sebagai dua struktur berbentuk koma berisi cairan. Mereka memiliki suatu dinding

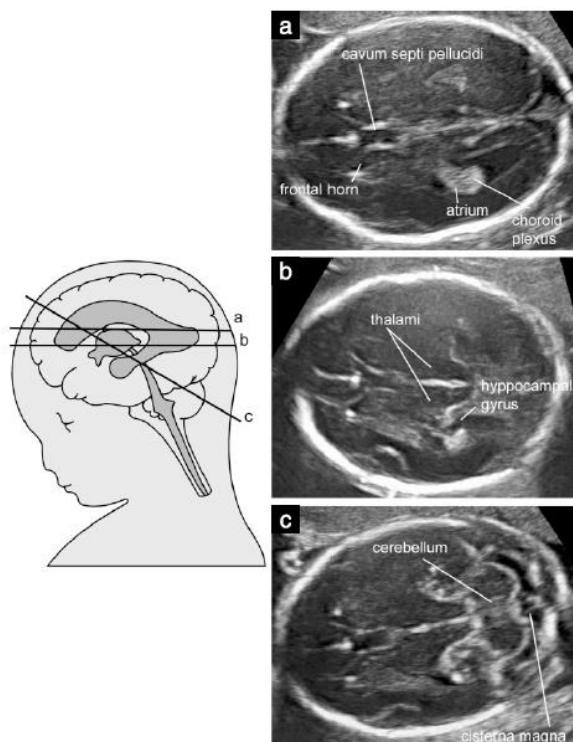
lateral yang jelas dan pada bagian medial dipisahkan oleh *cavum septi pellucidi* (CSP). CSP adalah suatu rongga berisi cairan di antara dua membran yang tipis. Pada periode kehamilan lanjut atau neonatal awal, membran-membran ini biasanya bersatu untuk menjadi *septum pellucidum*. CSP mulai terlihat pada sekitar 16 minggu dan mengalami obliterasi pada kehamilan menjelang aterm. Dengan ultrasound transabdominal, CSP harus selalu terlihat di antara 18 dan 37 minggu, atau dengan diameter biparietal 44-88 mm¹⁸. Sebaliknya, kegagalan untuk demonstrasi CSP sebelum 16 minggu atau sesudah 37 minggu adalah suatu hal yang normal. Nilai dari visualisasi CSP untuk identifikasi anomali cerebral telah diperdebatan¹⁷. Meskipun demikian, struktur ini adalah mudah diidentifikasi, dan akan jelas berubah bersama dengan banyak lesi cerebral seperti holoprosencephaly, agenesis corpus callosum, hydrocephaly berat dan dysplasia septo-optic¹⁹.

Sejak sekitar 16 minggu porsi posterior ventrikel-ventrikel lateral (juga disebut sebagai cornu / horn posterior) adalah sebenarnya suatu kompleks yang terbentuk oleh atrium yang berlanjut ke arah posterior menuju cornu / horn occipitalis. Atrium dikarakterisasi dengan adanya glomus dari plexus choroideus, yang bersifat echogenik terang, sementara cornu occipitalis terisi cairan. Khususnya pada trimester kedua kehamilan kedua dinding medial dan lateral ventrikel adalah paralel terhadap garis tengah dan karenanya terlihat dalam sonografi sebagai garis-garis terang. Pada kondisi normal glomus dari plexus choroideus hampir memenuhi cavum ventrikel pada level atrium berhadapan dengan dinding medial atau lateral, namun pada beberapa kasus normal mungkin terdapat sedikit cairan antara dinding medial dan plexus choroideus²⁰⁻²³.

Pada bidang transventricular standar, hanya hemisfer dari sisi yang jauh dari transduser yang biasanya tervisualisasi jelas, karena hemisfer yang dekat dengan transduser biasanya buram oleh artefak. Namun, sebagian besar lesi cerebral berat adalah bilateral atau berhubungan dengan deviasi atau distorsi signifikan dari echo garis tengah, dan dianjurkan bahwa pada pemeriksaan dasar, simetri otak menjadi asumsi¹⁷.

Bidang transcerebellar

Bidang ini diperoleh pada level yang sedikit lebih rendah daripada bidang transventricular, dan dengan sedikit putaran / tilting ke arah posterior, dan mencakup visualisasi dari cornu / horn frontal dengan ventrikel lateral, CSP, thalami, cerebellum dan cisterna magna. Cerebellum tampak sebagai struktur berbentuk kupu-kupu tersusun dari dua hemisfer cerebellar bulat dihubungkan di tengah oleh bagian vermis cerebellum yang sedikit lebih echogenik. Cisterna magna atau cisterna cerebello-medullaris adalah ruangan berisi cairan di posterior dari cerebellum. Cisterna magna mengandung septa-septa kecil, yang merupakan struktur normal, dan jangan keliru diartikan sebagai struktur vaskular atau abnormalitas kistik. Pada separuh kedua kehamilan ukuran kedalaman cisterna magna adalah stabil antara 2-10 mm¹⁷. Pada awal kehamilan vermis cerebellum belum meliputi ventrikel keempat dengan lengkap, dan ini mungkin memberikan kesan keliru suatu defek pada vermis. Pada kehamilan lebih lanjut, penemuan tersebut mungkin menimbulkan dugaan suatu abnormalitas cerebellum namun sebelum 20 minggu gestasi hal ini biasanya normal ditemukan²⁴.



Gambar 1 Gambaran-gambaran axial dari kepala janin. (a) bidang transventricular; (b) bidang transthalamic; (c) bidang transcerebellar.

Bidang transthalamic

Suatu bidang scan ketiga, didapatkan pada level menengah / intermediate, sering digunakan juga dalam penilaian sonografi kepala janin, dan biasanya disebut juga sebagai *bidang transthalamic* atau *bidang biparietal diameter*. Penanda anatomik termasuk, dari anterior ke posterior, cornu frontalis dari ventrikel-ventrikel lateral, *cavum septi pellucidi*, thalami dan gyrus-gyrus hippocampal²⁵. Meskipun bidang ini tidak memberi tambahan informasi anatomik yang bermakna daripada yang diperoleh dari bidang-bidang transventricular dan transcerebellar, bidang ini digunakan untuk biometri kepala janin. Telah dianjurkan bahwa, terutama pada usia kehamilan lebih lanjut, bidang potongan ini lebih mudah diidentifikasi dan memungkinkan pengukuran-pengukuran yang lebih reproduibel daripada bidang transventricular²⁵.

Spina janin

Pemeriksaan detail spina janin memerlukan expertise dan scan yang teliti, dan hasilnya sangat tergantung pada posisi janin. Karena itu, evaluasi detail spina janin dari semua bidang proyeksi adalah bukan bagian dari pemeriksaan dasar. Abnormalitas spina yang paling sering, spina bifida terbuka, biasanya berhubungan dengan anatomi intracranial abnormal. Namun, gambaran potongan longitudinal dari spina janin harus selalu didapatkan karena gambaran itu mungkin dapat menunjukkan, pada beberapa kasus, beberapa malformasi spinal yang lain termasuk abnormalitas vertebra dan sacral agenesis. Dalam kondisi normal, suatu potongan longitudinal dari spina sejak sekitar usia 14 minggu gestasi menunjukkan tiga pusat ossifikasi pada vertebra (satu di dalam tubuh, dan satu pada sambungan antara lamina dan pedicle di masing-masing sisi) yang mengelilingi canal neural, dan yang tampak sebagai dua atau tiga garis paralel tergantung pada orientasi gelombang / sinar ultrasound. Sebagai tambahan, perlu diusahakan demonstrasi keutuhan kulit yang melapisi spina baik pada gambaran transversal atau longitudinal.

Evaluasi kuantitatif

Biometri adalah bagian esensial pada pemeriksaan sonografi kepala janin. Pada trimester kedua dan ketiga, suatu pemeriksaan standar biasanya menyertakan pengukuran diameter biparietal, lingkaran kepala dan diameter interna atrium. Beberapa juga menganjurkan pengukuran transversal diameter cerebellum dan kedalaman cisterna magna.

Diameter biparietal dan lingkaran kepala sering digunakan untuk menilai usia dan pertumbuhan janin dan mungkin juga berguna untuk identifikasi beberapa anomali cerebral. Keduanya mungkin diukur pada bidang transventricular atau transthalamic. Teknik-teknik yang berbeda dapat digunakan untuk mengukur diameter biparietal. Paling sering adalah posisi kaliper di luar calvarium janin (disebut pengukuran sisi luar ke luar / outside to outside)²⁶. Namun, beberapa tabel / chart telah disusun menggunakan teknik sisi luar ke dalam / outer to inner untuk menghindari artefak yang dihasilkan dari echo distal dari calvarium²⁵. Kedua pendekatan ini menghasilkan perbedaan beberapa milimeter yang mungkin relevan secara klinik pada kehamilan awal. Penting mengetahui teknik yang digunakan dalam penyusunan chart yang dipakai. Jika

alat ultrasound memiliki kapasitas pengukuran elips, maka lingkaran kepala juga dapat diukur langsung dengan menempatkan elips di sekeliling luar echo tulang tengkorak. Alternatif lain, lingkaran kepala (head circumference / HC) dapat dikalkulasi dari diameter biparietal (BPD) dan diameter occipitofrontal (OFD) dengan menggunakan persamaan $HC = 1.62 \times (BPD + OFD)$. Ratio dari diameter biparietal terhadap diameter occipitofrontal biasanya adalah 75-85%. Pengecilan karena pergeseran penumpukan tulang / moulding dari kepala janin terutama pada kehamilan awal adalah memiliki derajat tertentu dolicocephaly.

Pengukuran atrium adalah dianjurkan karena beberapa studi mendukung hal ini adalah pendekatan paling efektif untuk penilaian integritas sistem ventricular²², dan ventriculomegaly adalah marker yang sering dari perkembangan cerebral abnormal. Pengukuran dilakukan pada level glomus dari plexus choroideus, tegak lurus terhadap cavum ventricular, posisi kaliper pada bagian dalam dari echo yang dihasilkan dari dinding-dinding lateral (Gambar 2). Pengukuran ini stabil pada trimester kedua dan ketiga awal, dengan diameter rata-rata 6-8 mm^{20,22,27} dan dianggap normal jika kurang dari 10 mm²⁷⁻³². Banyak studi biometrik tentang ukuran ventrikel lateral telah menggunakan alat ultrasound dengan pengukuran dalam milimeter³³.

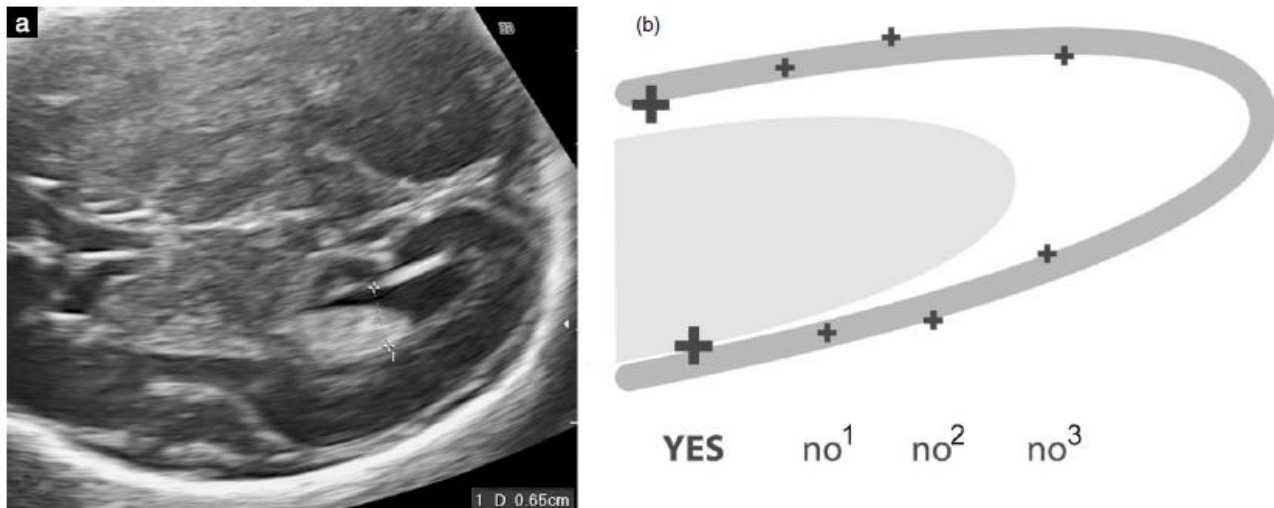
Sementara, dengan alat modern, pengukuran diberikan dalam puluhan dari milimeter, tidak jelas di mana nilai batas potong / cut-off yang dapat diterima. Kami percaya bahwa terutama pada midgestasi, nilai 10.0 mm atau lebih harus dipertimbangkan sebagai mencurigakan / suspicious.

Diameter cerebellum transversal meningkat sekitar satu milimeter setiap minggu pada antara 14 dan 21 minggu menstrual. Pengukuran ini, bersama lingkaran kepala dan diameter biparietal adalah bermanfaat untuk menilai pertumbuhan janin. Kedalaman cisterna magna diukur antara vermis cerebellum dan sisi dalam tulang occipital biasanya 2-10 mm³⁴. Dengan dolicocephaly, pengukuran sedikit lebih besar dari 10 mm mungkin ditemukan.

NEUROSONOGRAM JANIN

Secara umum diterima bahwa neurosonografi janin memiliki potensial diagnostik jauh lebih besar daripada pemeriksaan transabdominal standar, dan khususnya bermanfaat dalam evaluasi malformasi yang kompleks. Namun, pemeriksaan ini memerlukan tingkat expertise yang tidak tersedia dalam banyak situasi dan metode ini juga belum universal digunakan. Neurosonografi janin yang terdedikasi bermanfaat bagi pasien-pasien dengan peningkatan risiko anomali SSP, termasuk kasus-kasus di mana pemeriksaan dasar ada teridentifikasi penemuan yang mencurigakan / suspicious.

Basis pemeriksaan neurosonografi otak janin adalah pendekatan multiplanar, yang diperoleh dengan posisi transduser sejajar berbagai sutura dan fontanelle dari kepala janin^{12,13}. Pada janin presentasi vertex, pendekatan transabdominal / transvaginal dapat digunakan. Pada janin presentasi bokong, digunakan pendekatan transfundal, dengan posisi probe paralel dan bukan tegak lurus terhadap abdomen. Probe vaginal memiliki manfaat operasional pada frekuensi lebih tinggi daripada probe abdominal sehingga memberikan definisi lebih jelas terhadap detail anatomi. Untuk alasan ini, pada sebagian janin dengan presentasi bokong, versi cephalic externa mungkin dipertimbangkan untuk dapat melakukan pendekatan transvaginal.



Gambar 2 (a) Pengukuran atrium dari ventrikel-ventrikel lateral. Kaliper diposisikan pada level glomus dari plexus choroideus, di dalam echo yang dihasilkan oleh dinding-dinding ventrikel; (b) diagram ilustrasi penempatan kaliper yang benar untuk pengukuran ventrikular. Kedua kaliper ditempatkan tepat menyentuh tepi dalam dari dinding ventrikel pada bagian yang paling lebar dan diposisikan tegak lurus terhadap axis panjang dari ventrikel (YES). Penempatan tidak benar termasuk tengah-tengah / middle-middle (no¹), luar-luar / outer-outer (no²), dan penempatan yang terlalu posterior pada bagian yang lebih sempit dari ventrikel atau tidak tegak lurus terhadap axis ventrikel (no³).

Evaluasi spina adalah bagian dari pemeriksaan neurosonografi dan dilakukan dengan kombinasi bidang-bidang axial, coronal dan sagital.

Pemeriksaan neurosonografi harus menyertakan pengukuran-pengukuran yang sama yang dilakukan pada pemeriksaan dasar : diameter biparietal, lingkaran kepala dan atrium dari kedua ventrikel lateral. Pengukuran spesifik yang diperoleh dapat bervariasi tergantung pada usia gestasi dan setting klinik.

Otak janin

Pada pemeriksaan secara transvaginal maupun transabdominal, arah / alignment probe yang sesuai dengan bidang-bidang potongan yang tepat biasanya memerlukan sedikit manipulasi pada janin. Variasi bidang-bidang scan dapat digunakan, juga tergantung pada posisi janin¹². Evaluasi sistematis otak biasanya mencakup visualisasi dari empat bidang coronal dan tiga bidang sagital. Pada penjelasan berikut, deskripsi dari struktur-struktur yang dapat dicitrakan pada trimester kedua akhir dan trimester ketiga dilaporkan. Selain struktur-struktur anatomi, neurosonografi janin juga harus menyertakan evaluasi konvolusi otak janin yang berubah selama kehamilan³⁵⁻³⁸.

Bidang coronal (Gambar 3)

Bidang transfrontal atau Frontal-2 plane. Visualisasi bidang ini diperoleh melalui fontanel anterior dan menggambarkan fissura interhemispher mediana dan cornu / horn anterior dari kedua ventrikel lateral pada masing-masing sisi. Bidang ini adalah rostral daripada genu corpus callosum dan ini menjelaskan tampilan fissura interhemispher yang tanpa interupsi. Struktur-struktur lain yang diobservasi adalah tulang sphenoid dan kedua orbita ocular / bola mata.

*Bidang transcaudate atau Mid-Coronal-1 plane*¹². Pada level nucleus caudatus, genu atau pars anterior dari corpus callosum menginterupsi kontinuitas dari fissura interhemispher. Karena ketebalan genu pada bidang coronal, genu tampak sebagai struktur yang lebih echogenik daripada corpus callosum. *Cavum septi pellucidi* tampak sebagai struktur segitiga anechogenik di bawah corpus callosum. Kedua ventrikel lateral ditemukan pada masing-masing sisi dikelilingi oleh cortex otak. Pada posisi lebih lateral, fissura Sylvii lebih jelas teridentifikasi.

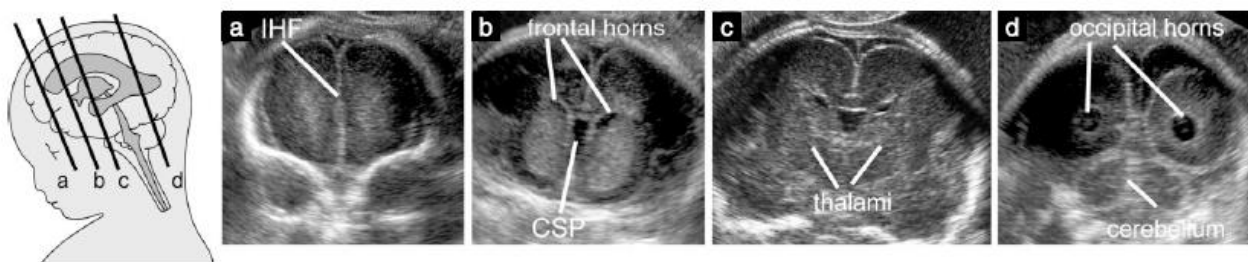
*Bidang transthalamic atau Mid-Coronal-2 plane*¹². Kedua thalami didapatkan aposisi / berdekatan namun dalam beberapa kasus ventrikel ketiga mungkin terlihat di midline dengan foramina interventricular dan atrium ventrikel lateral dengan plexus choroideus sedikit kranial pada masing-masing sisi (*Mid-Coronal-3 plane*). Di dekat basis cranii dan di tengah /midline cisterna basalis berisi pembuluh-pembuluh darah circulus Willis dan chiasma opticum.

Bidang sagital (Gambar 4)

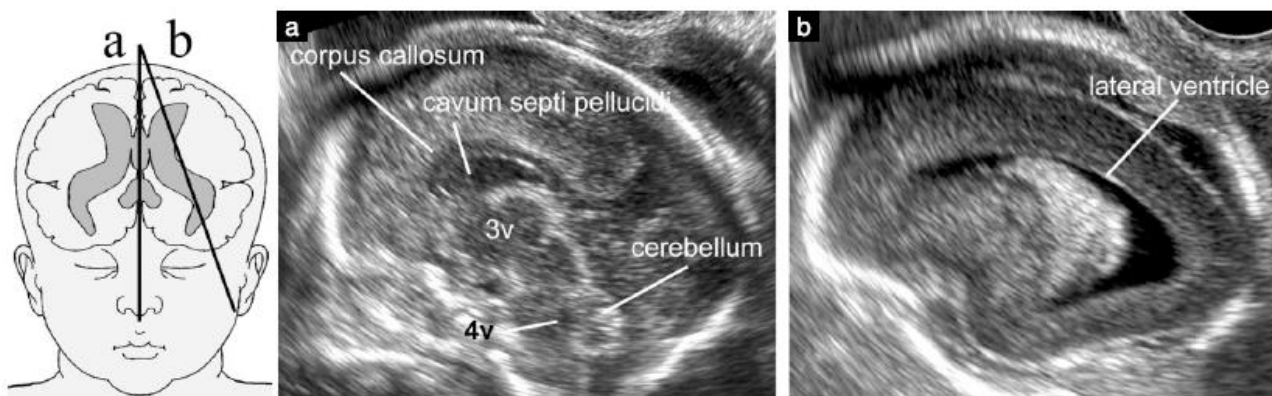
Tiga bidang sagital biasanya dipelajari : midsagital; dan parasagital pada masing-masing sisi dari otak.

*Bidang midsagital atau mediana*¹² menunjukkan corpus callosum dengan semua komponennya; *cavum septi pellucidi*, dan pada beberapa kasus juga *cavum vergae* dan *cavum veli interpositi*, batang otak, pons, vermis dan fossa posterior. Dengan color Doppler arteri cerebri anterior, arteri pericallosal dengan cabang-cabangnya serta vena Galen mungkin terlihat.

*Bidang parasagital atau Oblique plane-1*¹² menunjukkan seluruh ventrikel lateral, plexus choroideus, jaringan periventricular dan cortex.



Gambar 3 Gambaran coronal dari kepala janin. (a) Bidang transfrontal; (b) bidang transcaudate; (c) bidang transthalamic; (d) bidang transcerebellar. CSP, *cavum septi pellucidum*; IHF, *interhemispheric fissura*.



Gambar 4 Bidang-bidang sagital dari kepala janin. (a) Bidang midsagital; (b) bidang parasagital. 3v, ventrikel ketiga; 4v, ventrikel keempat.

Spina janin

Tiga tipe bidang scan dapat digunakan untuk evaluasi integritas spina. Pilihan tergantung pada posisi janin. Biasanya, hanya dua dari bidang-bidang scan ini yang mungkin dilakukan pada suatu kasus.

Pada *bidang transversal atau axial*, pemeriksaan spina adalah suatu proses dinamik dilakukan dengan cara menggeser / *sweeping* transduser sepanjang seluruh panjang spina dan pada saat bersamaan menjaga bidang axial level yang diperiksa (Gambar 5). Vertebrae memiliki konfigurasi anatomi yang berbeda pada level yang berbeda. Vertebrae thoracic dan lumbar memiliki bentuk segitiga / *triangular*, dengan pusat osifikasi mengelilingi canalis neural. Vertebrae cervical pertama berbentuk segiempat / *quadrangular*, dan vertebrae sacral adalah rata / *flat*.

Pada *bidang sagital* pusat-pusat osifikasi dari corpus vertebrae dan arkus posterior membentuk dua garis paralel yang bertemu di sacrum. Bila janin posisi tengkurap / *prone*, potongan sagital murni juga dapat diperoleh, dengan mengarahkan sinar ultrasound melalui processus spina yang tidak terosifikasi. Ini memungkinkan pencitraan canalis spinalis, dan corda spinalis di dalamnya (Gambar 6). Pada trimester kedua dan ketiga gestasi, conus medullaris biasanya ditemukan pada level sekitar L2-L3³⁹.

Pada *bidang coronal*, satu, dua atau tiga garis-garis paralel dapat terlihat, tergantung pada orientasi sinar ultrasound (Gambar 7).

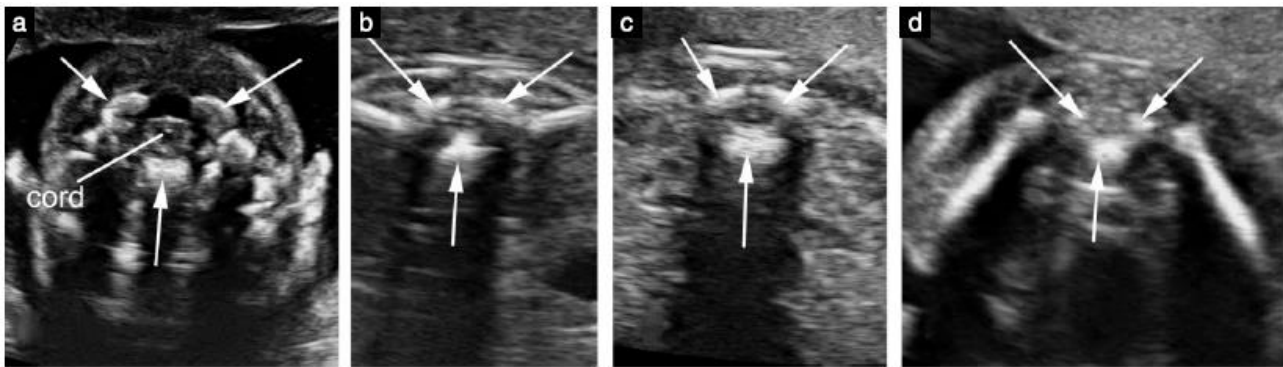
Integritas dari canalis neural diperhatikan dengan disposisi regular dari pusat-pusat osifikasi pada spina dan adanya jaringan lunak meliputi spina. Jika suatu potongan sagital murni dapat

diperoleh, visualisasi conus medullaris pada lokasi normal lebih memperkuat diagnosis keadaan normal.

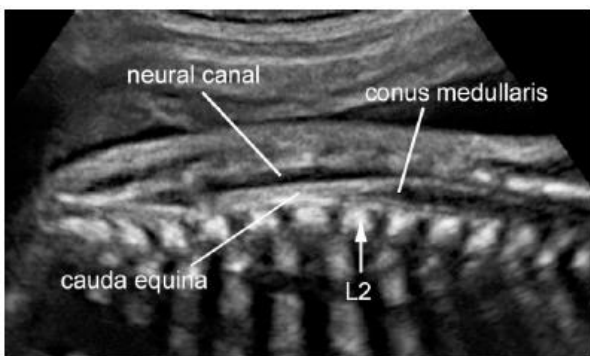
EFEKTIFITAS PEMERIKSAAN ULTRASOUND PADA AXIS NEURAL JANIN

Pada kehamilan risiko rendah di sekitar midgestasi, jika bidang transventricular dan transcerebellar dapat diperoleh dengan memuaskan, pengukuran kepala (terutama lingkaran kepala) dalam batas normal untuk usia gestasi, lebar atrial kurang dari 10.0 mm dan lebar cisterna magna di antara 2-10 mm, banyak malformasi cerebri dapat dieksklusi, risiko anomali SSP adalah sangat rendah dan pemeriksaan lebih jauh tidak diindikasikan¹⁷.

Adalah di luar dari cakupan panduan ini untuk review kepustakaan yang tersedia tentang sensitifitas ultrasound antenatal dalam prediksi berbagai anomali neural. Beberapa studi pasien risiko rendah yang menjalani pemeriksaan dasar telah melaporkan sensitifitas lebih dari 80%^{40,41}. Namun, hasil tersebut kemungkinan adalah suatu overestimasi besar terhadap potensial diagnostik teknik ini. Survey-survey tersebut bervariasi memiliki follow-up sangat pendek dan hampir hanya mencakup defek tabung neural terbuka, yang dikenali dengan fasilitasi skrining sistematis bersama pemeriksaan alfafetoprotein serum maternal. Keterbatasan diagnostik ultrasound prenatal telah terdokumentasi baik dan terjadi karena beberapa alasan⁴².

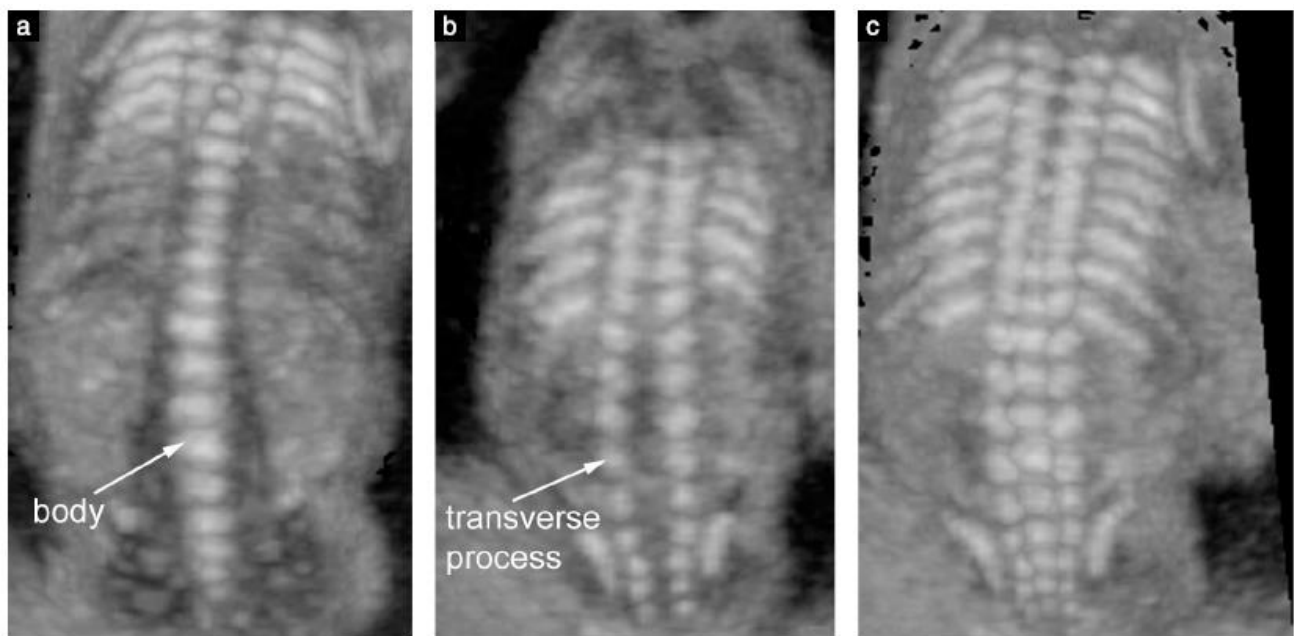


Gambar 5 Gambaran axial dari spina janin pada level berbeda. (a) Cervical; (b) thoracic; (c) lumbar; (d) sacral. Tanda panah menunjuk kepada tiga pusat ossifikasi vertebrae. Perhatikan kulit yang utuh meliputi spina. Pada gambar a-c corda spinalis tampak sebagai ovoid hipoechoik dengan titik putih di pusatnya.



Gambar 6 Gambaran sagital dari spina janin pada midgestasi. Memanfaatkan processus spinosus vertebrae yang tidak terossifikasi sebagai jendela akustik, isi dari canalis neural ditampakkan. Conus medullaris pada posisi normal setinggi level vertebra lumbar kedua (L2).

Beberapa anomali bahkan yang berat mungkin berhubungan dengan hanya penemuan yang halus pada kehamilan awal⁴³. Otak melanjutkan perkembangan pada paruh kedua kehamilan dan sampai dalam periode neonatal, sehingga terjadi keterbatasan deteksi anomali-anomali proliferasi neuronal (seperti microcephaly⁴⁴, tumor⁴⁵, dan malformasi cortical⁴²). Demikian juga, beberapa lesi cerebral juga tidak disebabkan oleh perkembangan embriologik yang gagal namun menunjukkan konsekuensi dari gangguan prenatal atau perinatal yang didapat / acquired⁴⁶⁻⁴⁸. Bahkan dengan tangan yang ahli, beberapa tipe anomali mungkin sulit atau tidak mungkin didiagnosis *in utero*, dalam proporsi yang saat ini masih tidak mungkin untuk ditentukan dengan presisi yang tepat.



Gambar 7 Gambaran coronal dari spina janin. Gambar-gambar ini diperoleh dengan ultrasound tiga-dimensi dari volume sonografi yang sama menggunakan angulasi dan ketebalan sinar / beam-thickness yang berbeda. (a) Sinar ultrasound tipis diorientasikan melalui corpus / bodies dari vertebrae; (b) sinar ultrasound yang sama diorientasikan lebih posterior untuk demonstrasi lengkung / arcus-arcus posterior dari vertebrae; (c) sinar ultrasound yang tebal digunakan untuk demonstrasi simultan ketiga pusat ossifikasi / ossification centers.

DAFTAR PUSTAKA

1. Myrianthopoulos NC. Epidemiology of central nervous system malformations. In: Vinken PJ, Bruyn GW, editors. *Handbook of Clinical Neurology*. Elsevier: Amsterdam, 1977; 139–171.
2. Levine D, Barnes PD, Robertson RR, Wong G, Mehta TS. Fast MR imaging of fetal central nervous system abnormalities. *Radiology* 2003; **229**: 51–61.
3. Griffiths PD, Paley MN, Widjaja E, Taylor C, Whitby EH. In utero magnetic resonance imaging for brain and spinal abnormalities in fetuses. *BMJ* 2005; **331**: 562–565.
4. Malinger G, Ben-Sira L, Lev D, Ben-Aroya Z, Kidron D, Lerman-Sagie T. Fetal brain imaging: a comparison between magnetic resonance imaging and dedicated neurosonography. *Ultrasound Obstet Gynecol* 2004; **23**: 333–340.
5. Malinger G, Lev D, Lerman-Sagie T. Is fetalmagnetic resonance imaging superior to neurosonography for detection of brain anomalies? *Ultrasound Obstet Gynecol* 2002; **20**: 317–321.
6. Ghi T, Pilu G, Savelli L, Segata M, Bovicelli L. Sonographic diagnosis of congenital anomalies during the first trimester. *Placenta* 2003; **24** (Suppl B): S84–S87.
7. Monteagudo A, Timor-Tritsch IE. First trimester anatomy scan: pushing the limits. What can we see now? *Curr Opin Obstet Gynecol* 2003; **15**: 131–141.
8. Bronshtein M, Ornoy A. Acrania: anencephaly resulting from secondary degeneration of a closed neural tube: two cases in the same family. *J Clin Ultrasound* 1991; **19**: 230–234.
9. Blaas HG, Eik-Nes SH, Vainio T, Isaksen CV. Alobar holoprosencephaly at 9 weeks gestational age visualized by two and three-dimensional ultrasound. *Ultrasound Obstet Gynecol* 2000; **15**: 62–65.
10. Blaas HG, Eik-Nes SH, Isaksen CV. The detection of spina bifida before 10 gestational weeks using two- and three dimensional ultrasound. *Ultrasound Obstet Gynecol* 2000; **16**: 25–29.
11. Johnson SP, Sebire NJ, Snijders RJ, Tunkel S, Nicolaidis KH. Ultrasound screening for anencephaly at 10–14 weeks of gestation. *Ultrasound Obstet Gynecol* 1997; **9**: 14–16.
12. Timor-Tritsch IE, Monteagudo A. Transvaginal fetal neurosonography: standardization of the planes and sections by anatomic landmarks. *Ultrasound Obstet Gynecol* 1996; **8**: 42–47.
13. Malinger G, Katz A, Zakut H. Transvaginal fetal neurosonography. Supratentorial structures. *Isr J Obstet Gynecol* 1993; **4**: 1–5.
14. Pilu G, Segata M, Ghi T, Carletti A, Perolo A, Santini D, Bonasoni P, Tani G, Rizzo N. Diagnosis of midline anomalies of the fetal brain with the three-dimensional median view. *Ultrasound Obstet Gynecol* 2006; **27**: 522–529.
15. Monteagudo A, Timor-Tritsch IE, Mayberry P. Three-dimensional transvaginal neurosonography of the fetal brain: 'navigating' in the volume scan. *Ultrasound Obstet Gynecol* 2000; **16**: 307–313.
16. van den Wijngaard JA, Groenenberg IA, Wladimiroff JW, Hop WC. Cerebral Doppler ultrasound of the human fetus. *Br J Obstet Gynaecol* 1989; **96**: 845–849.
17. Filly RA, Cardoza JD, Goldstein RB, Barkovich AJ. Detection of fetal central nervous system anomalies: a practical level of effort for a routine sonogram. *Radiology* 1989; **172**: 403–408.
18. Falco P, Gabrielli S, Visentin A, Perolo A, Pilu G, Bovicelli L. Transabdominal sonography of the cavum septum pellucidum in normal fetuses in the second and third trimesters of pregnancy. *Ultrasound Obstet Gynecol* 2000; **16**: 549–553.
19. Malinger G, Lev D, Kidron D, Heredia F, Hershkovitz R, Lerman-Sagie T. Differential diagnosis in fetuses with absent septum pellucidum. *Ultrasound Obstet Gynecol* 2005; **25**: 42–49.
20. Pilu G, Reece EA, Goldstein I, Hobbins JC, Bovicelli L. Sonographic evaluation of the normal developmental anatomy of the fetal cerebral ventricles: II. The atria. *Obstet Gynecol* 1989; **73**: 250–256.
21. Cardoza JD, Filly RA, Podrasky AE. The dangling choroid plexus: a sonographic observation of value in excluding ventriculomegaly. *AJR Am J Roentgenol* 1988; **151**: 767–770.
22. Cardoza JD, Goldstein RB, Filly RA. Exclusion of fetal ventriculomegaly with a single measurement: the width of the lateral ventricular atrium. *Radiology* 1988; **169**: 711–714.
23. Mahony BS, Nyberg DA, Hirsch JH, Petty CN, Hendricks SK, Mack LA. Mild idiopathic lateral cerebral ventricular dilatation in utero: sonographic evaluation. *Radiology* 1988; **169**: 715–721.
24. Bromley B, Nadel AS, Pauker S, Estroff JA, Benacerraf BR. Closure of the cerebellar vermis: evaluation with second trimester US. *Radiology* 1994; **193**: 761–763.
25. Shepard M, Filly RA. A standardized plane for biparietal diameter measurement. *J Ultrasound Med* 1982; **1**: 145–150.
26. Snijders RJ, Nicolaidis KH. Fetal biometry at 14–40 weeks' gestation. *Ultrasound Obstet Gynecol* 1994; **4**: 34–48.
27. Pilu G, Falco P, Gabrielli S, Perolo A, Sandri F, Bovicelli L. The clinical significance of fetal isolated cerebral borderline ventriculomegaly: report of 31 cases and review of the literature. *Ultrasound Obstet Gynecol* 1999; **14**: 320–326.
28. Kelly EN, Allen VM, Seaward G, Windrim R, Ryan G. Mild ventriculomegaly in the fetus, natural history, associated findings and outcome of isolated mild ventriculomegaly: a literature review. *Prenat Diagn* 2001; **21**: 697–700.
29. Wax JR, Bookman L, Cartin A, Pinette MG, Blackstone J. Mild fetal cerebral ventriculomegaly: diagnosis, clinical associations, and outcomes. *Obstet Gynecol Surv* 2003; **58**: 407–414.
30. Laskin MD, Kingdom J, Toi A, Chitayat D, Ohlsson A. Perinatal and neurodevelopmental outcome with isolated fetal ventriculomegaly: a systematic review. *J Matern Fetal Neonatal Med* 2005; **18**: 289–298.
31. Achiron R, Schimmel M, Achiron A, Mashiah S. Fetal mild idiopathic lateral ventriculomegaly: is there a correlation with fetal trisomy? *Ultrasound Obstet Gynecol* 1993; **3**: 89–92.
32. Gaglioli P, Danelon D, Bontempo S, Mombro M, Cardaropoli S, Todros T. Fetal cerebral ventriculomegaly: outcome in 176 cases. *Ultrasound Obstet Gynecol* 2005; **25**: 372–377.
33. Heiserman J, Filly RA, Goldstein RB. Effect of measurement errors on sonographic evaluation of ventriculomegaly. *J Ultrasound Med* 1991; **10**: 121–124.
34. Mahony BS, Callen PW, Filly RA, Hoddick WK. The fetal cisterna magna. *Radiology* 1984; **153**: 773–776.
35. Monteagudo A, Timor-Tritsch IE. Development of fetal gyri, sulci and fissures: a transvaginal sonographic study. *Ultrasound Obstet Gynecol* 1997; **9**: 222–228.
36. Toi A, Lister WS, Fong KW. How early are fetal cerebral sulci visible at prenatal ultrasound and what is the normal pattern of early fetal sulcal development? *Ultrasound Obstet Gynecol* 2004; **24**: 706–715.
37. Droulle P, Gaillet J, Schweitzer M. [Maturation of the fetal brain. Echoanatomy: normal development, limits and value of pathology]. *J Gynecol Obstet Biol Reprod (Paris)* 1984; **13**: 228–236.
38. Cohen-Sacher B, Lerman-Sagie T, Lev D, Malinger G. Sonographic developmental milestones of the fetal cerebral cortex: a longitudinal study. *Ultrasound Obstet Gynecol* 2006; **27**: 494–502.
39. Robbin ML, Filly RA, Goldstein RB. The normal location of the fetal conus medullaris. *J Ultrasound Med* 1994; **13**: 541–546.
40. Crane JP, LeFevre ML, Winborn RC, Evans JK, Ewigman BG, Bain RP, Frigoletto FD, McNellis D. A randomized trial of prenatal ultrasonographic screening: impact on the detection, management, and outcome of anomalous fetuses. The RADIUS Study Group. *Am J Obstet Gynecol* 1994; **171**: 392–399.
41. Ewigman BG, Crane JP, Frigoletto FD, LeFevre ML, Bain RP, McNellis D. Effect of prenatal ultrasound screening on perinatal outcome. RADIUS Study Group. *N Engl J Med* 1993; **329**: 821–827.
42. Malinger G, Lerman-Sagie T, Watemberg N, Rotmensch S, Lev D, Glezerman M. A normal second-trimester ultrasound does not exclude intracranial structural pathology. *Ultrasound Obstet Gynecol* 2002; **20**: 51–56.
43. Bennett GL, Bromley B, Benacerraf BR. Agenesis of the corpus callosum: prenatal detection usually is not possible before 22 weeks of gestation. *Radiology* 1996; **199**: 447–450.

44. Bromley B, Benacerraf BR. Difficulties in the prenatal diagnosis of microcephaly. *J Ultrasound Med* 1995; **14**: 303–306.
45. Schlembach D, Bornemann A, Rupperecht T, Beinder E. Fetal intracranial tumors detected by ultrasound: a report of two cases and review of the literature. *Ultrasound Obstet Gynecol* 1999; **14**: 407–418.
46. Simonazzi G, Segata M, Ghi T, Sandri F, Ancora G, Bernardi B, Tani G, Rizzo N, Santini D, Bonasoni P, Pilu G. Accurate neurosonographic prediction of brain injury in the surviving fetus after the death of a monochorionic cotwin. *Ultrasound Obstet Gynecol* 2006; **27**: 517–521.
47. Ghi T, Simonazzi G, Perolo A, Savelli L, Sandri F, Bernardi B, Santini D, Bovicelli L, Pilu G. Outcome of antenatally diagnosed intracranial hemorrhage: case series and review of the literature. *Ultrasound Obstet Gynecol* 2003; **22**: 121–130.
48. Ghi T, Brondelli L, Simonazzi G, Valeri B, Santini D, Sandri F, Ancora G, Pilu G. Sonographic demonstration of brain injury in fetuses with severe red blood cell alloimmunization undergoing intrauterine transfusions. *Ultrasound Obstet Gynecol* 2004; **23**: 428–431.

UCAPAN TERIMA KASIH / ACKNOWLEDGMENTS

Panduan ini disusun dengan dukungan dari ISUOG Education Committee. Ketua, Dario Paladini, University of Naples, Italy.

Apresiasi terutama diberikan untuk para konsultan spesialis yang menyumbangkan kontribusi pada proyek ini :

Gustavo Malinger, MD

Fetal Neurology Clinic, Department of Obstetrics and Gynecology, Wolfson Medical Center, Tel-Aviv University, Israel

Ana Montecagudo, MD

Department of Obstetrics and Gynecology, New York University School of Medicine, New York, USA

Gianluigi Pilu, MD

Department of Obstetrics and Gynecology, University of Bologna, Italy

Ilan Timor-Tritsch, MD

Department of Obstetrics and Gynecology, New York University School of Medicine, New York, USA

Ants Toi, MD

Department of Medical Imaging, Mount Sinai Hospital, University of Toronto, Canada

Salinan / copy dari dokumen ini tersedia di: <http://www.isuog.org>

ISUOG Secretariat
Unit 4, Blythe Mews
Blythe Road
London W14 0HW, UK
e-mail: info@isuog.org